

**Alda Tavares**, Adriana Soares, Élia Cipriano, Marta Vilaça, Denise Magalhães, Diogo J. Silva, Fátima Braga, Alexandra Mesquita, Carlos Sottomayor  
Serviço de Oncologia Médica, Hospital Pedro Hispano, Unidade Local de Saúde de Matosinhos




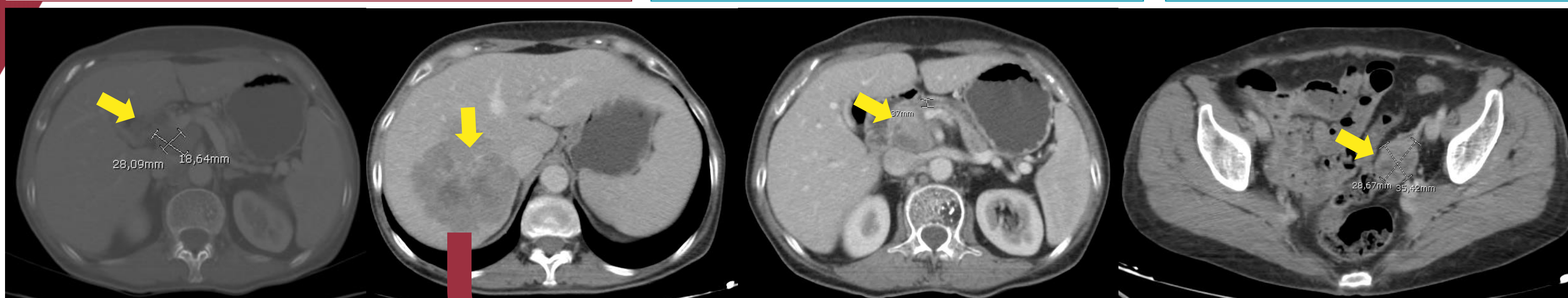### INTRODUÇÃO:

Ao diagnóstico cerca de **50%** dos casos de adenocarcinoma do pâncreas apresentam-se **metastizados**. Neste grupo de doentes, a sobrevida mediana obtida é de **3-6 meses** e a sobrevida aos 5 anos é de **2,5%**.

**Material e Métodos:** Descrição de um caso clínico com base no processo clínico.

### Abril/2017 : Adenocarcinoma do Pâncreas

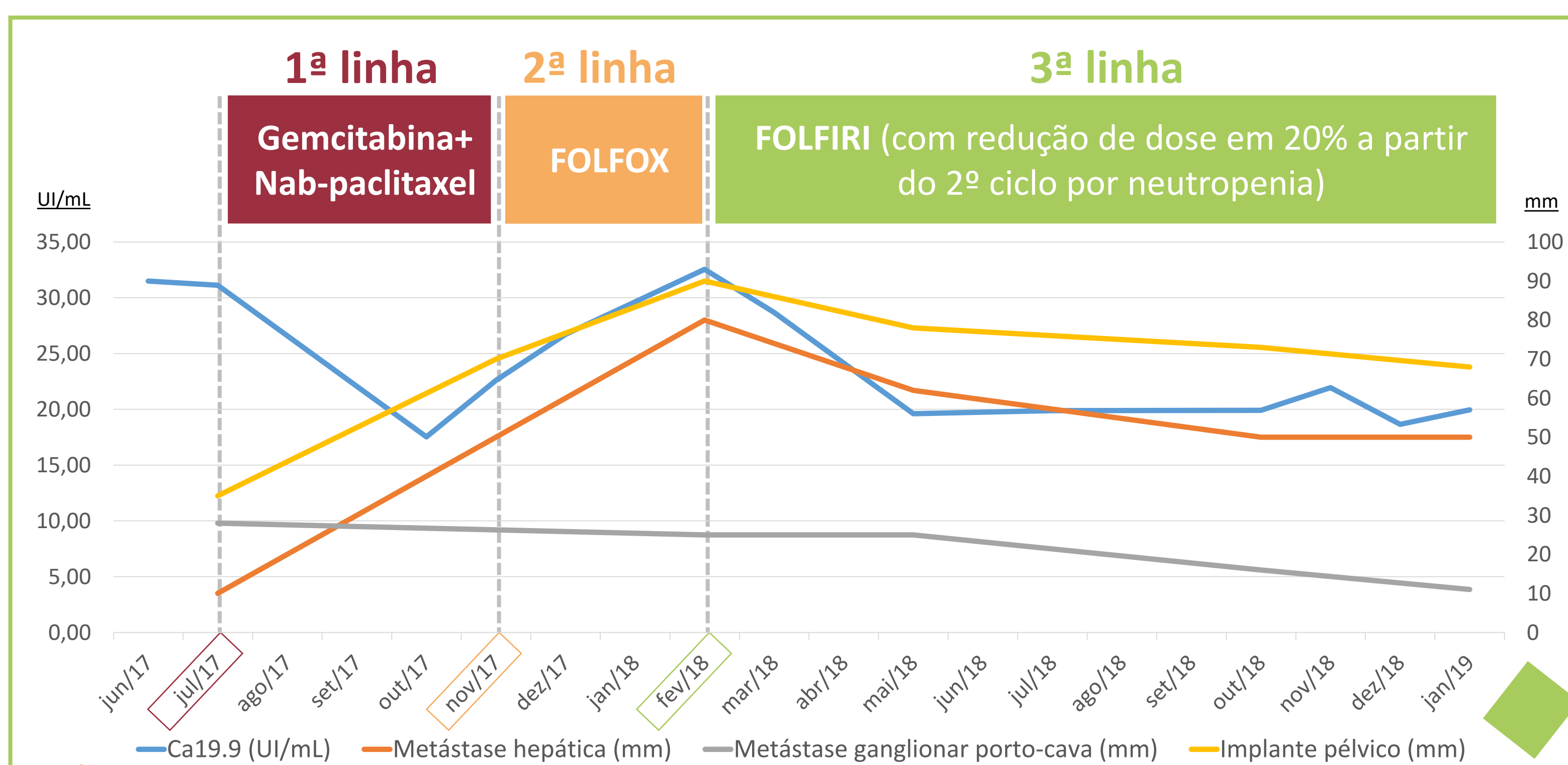
 <p><b>63 anos</b> Diabetes Mellitus (sob insulinoaterapia).</p>	<p><b>Perda ponderal involuntária</b> (± 12 Kg em 3 meses)</p>	<p><b>+ Dor lombar intensa</b> (sem irradiação, nem défices neurológicos focais)</p>	<p><b>ECOG performance status = 0</b> Peso: 38 Kg  Colestase hepática ligeira isolada. CA 19.9 e CEA: dentro da normalidade.</p>
--	--	--	--



**TC Toracoabdominopélvico (baseline):** neoplasia no colo do pâncreas, e várias metástases: hepáticas (2), ganglionares (espaço porto-cava e lateroaórticas esquerdas), glândula suprarrenal esquerda e implante peritoneal pélvico esquerdo.

**Biópsia hepática: metástase de adenocarcinoma.**

**Consulta de Grupo: quimioterapia (QT) paliativa.**



Iniciou QT com **GEMCITABINA + NAB-PACLITAXEL**, com resolução da dor. Após 3 meses, verificada progressão dimensional de adenopatias e de metástase pélvica.

Iniciou QT de 2ª linha com **FOLFOX**. Após 3 meses de QT em 2ª linha, manteve-se em progressão.

Iniciou QT de 3ª linha com **FOLFIRI**. Constatada resposta parcial sustentada. Dado benefício clínico e imagiológico manteve QT com FOLFIRI.

**Legenda:** Evolução dimensional das 3 lesões secundárias mais proeminentes (maior diâmetro da lesão, em mm) e do marcador tumoral Ca19.9 (UI/mL) sob 3 linhas diferentes de quimioterapia paliativa.

**FOLFOX** = 5-fluoruracilo/leucovorina/oxaliplatino | **FOLFIRI** = 5-fluoruracilo /leucovorina/irinotecano.

Atualmente, a doente mantém-se **assintomática** e com **ECOG performance status de 0**. Cumpru até ao momento **26 ciclos de QT com FOLFIRI**, com doença estável.

### CONCLUSÕES:

Os autores retratam um caso real de uma doente com adenocarcinoma do pâncreas estadio IV, assintomática, com doença estável sob 3ª linha de QT e com uma sobrevida total de 24 meses. Existem poucos casos de doença metastática com longa sobrevida descritos na literatura. O **status funcional** e as **características biológicas do tumor** são determinantes para o prognóstico.

**Referências Bibliográficas:**

- Ducreux M. et al. *Cancer of the pancreas: ESMO Clinical Practice Guidelines for diagnosis, treatment and follow-up*. Annals of Oncology 26 (supplement 5): v56-v68, 2015. Doi:10.1093/annonc/mdv295
- Oh S.Y. et al. *Rare long-term survivors of pancreatic adenocarcinoma without curative resection*. World J Gastroenterol 2015 December 28; 21(48): 13574-13581.
- Kardosh A., et al. *Long-Term Survivors of Pancreatic Cancer – A California Population-Based Study*. Pancreas 2018;47: 958–966.