


XII

15-17 FEVEREIRO 2024
Sheraton Porto Hotel

PERSPECTIVAS EM ONCOLOGIA

perspectivasemoncologia.pt



ABSTRACT BOOK

Patrocínio Científico

SERVIÇO ONCOLOGIA MÉDICA



SÃO JOÃO

Organização

DNA[®] PRIME
POWERED BY factorchave[®]
SCIENTIFIC EDUCATION

Agência Oficial

factorchave[®]
marketing integrado



COMUNICAÇÕES ORAIS

- CO01** COMPARAÇÃO DOS EFEITOS DE UM PROGRAMA DE PRÉ-HABILITAÇÃO DOMICILIÁRIA ESTRUTURADA VERSUS NÃO-ESTRUTURADA, EM DOENTES COM ADENOCARCINOMA DO ESTÔMAGO, SUBMETIDOS A QUIMIOTERAPIA NEOADJUVANTE COM O REGIME FLOT
- CO02** PROTOCOLO DE DESSENSIBILIZAÇÃO COM OLAPARIB EM DOENTE COM CANCRO DA MAMA - REVISÃO BIBLIOGRÁFICA E ACOMPANHAMENTO DO CASO CLÍNICO
- CO03** ÍNDICE INFLAMATÓRIO SISTÉMICO NO CANCRO GÁSTRICO LOCALMENTE AVANÇADO: UM POTENCIAL BIOMARCADOR PROGNÓSTICO NOS DOENTES COM ESTABILIDADE MICROSSATÉLITE
- CO04** APALUTAMIDA NO TRATAMENTO DO CANCRO DA PRÓSTATA: CASUÍSTICA LOCAL E GESTÃO DE EVENTOS ADVERSOS
- CO05** AVALIAÇÃO DA INCIDÊNCIA DE EVENTOS TROMBÓTICOS DE ACORDO COM MUTAÇÕES DO KRAS EM ADENOCARCINOMA DO PULMÃO
- CO06** TERAPÊUTICA NEOADJUVANTE TOTAL NO CANCRO DO RECTO: É DEMASIADO RÁPIDO PARA ABANDONAR O RÁPIDO? – A EXPERIÊNCIA DE UM CENTRO DE REFERÊNCIA
- CO07** QUAL O IMPACTO GASTROINTESTINAL DA CIRURGIA DE CITORREDUÇÃO E HIPEC? – UM ESTUDO DE QUALIDADE DE VIDA
- CO08** APLICAÇÃO DO RASTREIO GERIÁTRICO E DA AVALIAÇÃO GERIÁTRICA GLOBAL AOS DOENTES IDOSOS NA PRIMEIRA CONSULTA DE ONCOLOGIA

POSTERS

- PO01 DADOS DA VIDA REAL DE CARCINOMA HEPATOCELULAR NUM CENTRO TERCIÁRIO PORTUGUÊS: DIFERENÇAS ENTRE POPULAÇÃO GERIÁTRICA E NÃO GERIÁTRICA
- PO02 CPNPCM COM ALTERAÇÕES GENÉTICAS ACIONÁVEIS – COMPARAÇÃO DA PRÁTICA CLÍNICA NACIONAL DE DIAGNÓSTICO E TRATAMENTO COM O PRECONIZADO NAS RECOMENDAÇÕES DA ESMO
- PO03 DADOS DE VIDA REAL DA UTILIZAÇÃO DE NIRAPARIB EM 1ª LINHA DE MANUTENÇÃO EM DOENTES COM CANCRO EPITELIAL DO OVÁRIO EM PORTUGAL
- PO04 AVALIAÇÃO DA QUALIDADE EM CIRURGIA ONCOLÓGICA - APLICAÇÃO EXPERIMENTAL DE TEXTBOOK OUTCOME SURVIVAL EM NEOPLASIA GÁSTRICA
- PO05 NEUTROPENIA FEBRIL: UM ESTUDO RETROSPETIVO
- PO06 NIVOLUMAB EM SEGUNDA LINHA PALIATIVA NOS TUMORES DA CABEÇA E PESCOÇO - DADOS DE VIDA REAL
- PO07 QUIMIOTERAPIA ADJUVANTE NO CANCRO DO CÓLON EM IDADE AVANÇADA – A EXPERIÊNCIA DE UM CENTRO
- PO08 APALUTAMIDA NO CANCRO DA PRÓSTATA METASTÁTICO HORMONOSSENSÍVEL: CASUÍSTICA DE UM HOSPITAL PERIFÉRICO
- PO09 CANCRO DO OVÁRIO: DOS SINTOMAS AOS GENES
- PO10 PIPAC EM DOENTES COM METÁSTASES PERITONEAIS IRRESSECÁVEIS: EXPERIÊNCIA DE UM CENTRO PORTUGUÊS
- PO11 TRATAMENTO DA METASTIZAÇÃO PERITONEAL COM ORIGEM GÁSTRICA, COLORRETAL E OVÁRICA – ANÁLISE RETROSPETIVA DE UM CENTRO
- PO12 PAPEL PROGNÓSTICO DA REDUÇÃO DO CA19.9 NAS PRIMEIRAS 8 SEMANAS DE QUIMIOTERAPIA NEOADJUVANTE EM DOENTES COM ADENOCARCINOMA PANCREÁTICO BORDERLINE
- PO13 ANÁLISE RETROSPETIVA DA EFICÁCIA E PERFIL DE SEGURANÇA DO ABEMACICLIB EM MONOTERAPIA OU EM COMBINAÇÃO COM TAMOXIFENO EM DOENTES COM CANCRO DA MAMA
- PO14 ONCOSHOCK – CHOQUE SÉPTICO NO DOENTE ONCOLÓGICO NOS CUIDADOS INTENSIVOS
- PO15 REAL-WORLD ASSESSMENT OF CLINICAL SAFETY PROFILE OF PAZOPANIB - A UNICENTRI EXPERIENCE
- PO16 INTERAÇÕES MEDICAMENTOSAS CLINICAMENTE RELEVANTES NO DOENTE ONCOLÓGICO
- PO17 QUANTOS PROTOCOLOS DE HIDRATAÇÃO DE CISPLATINA PRECISA UM HOSPITAL?
- PO18 TRABECTEDINA NEOADJUVANTE NOS LIPOSSARCOMAS MIXOIDES - DADOS DE VIDA REAL
- PO19 ASSOCIAÇÃO DE TRIFLURIDINA/TIPIRACIL (TAS-102) COM BEVACIZUMAB NO CANCRO COLORRETAL METASTÁTICO: DADOS DE VIDA REAL
- PO20 SARCOMAS NÃO-L EM ESTÁDIO AVANÇADO TRATADOS COM TRABECTEDINA: EXPERIÊNCIA DE VIDA REAL
- PO21 CARDIOTOXICIDADE DA QUIMIOTERAPIA: UN CASO CLÍNICO

CASOS CLÍNICOS

- CC01 CANCRO DA MAMA E PULMÃO SÍNCRONOS EM DOENTE OCTOGENÁRIA: DESCONSTRUINDO O RÓTULO DA IDADE
- CC02 RADIOCIRURGIA ROBÓTICA NO TRATAMENTO CONSERVADOR DO ADENOCARCINOMA DO RECTO BAIXO. APRESENTAÇÃO DE UM CASO CLÍNICO
- CC03 PERSPECTIVAS DA QUIMIORADIOTERAPIA NO TRATAMENTO DO TUMOR DE BUSCHKE-LÖWENSTEIN COM O OBJETIVO DE PRESERVAÇÃO ESFINCTERIANA
- CC04 UM CASO DE PSORÍASE DE NOVO SECUNDÁRIA AO DURVALUMAB
- CC05 CANCRO DA MAMA AVANÇADO: UMA HISTOLOGIA POUCO FREQUENTE E HIPERCALCEMIA MALIGNA AO DIAGNÓSTICO
- PO22 CARCINOMA ADENÓIDE CÍSTICO: DA INDOLÊNCIA À AGRESSIVIDADE
- PO23 APALUTAMIDA COMO PILAR DA RESPOSTA COMPLETA NUM DOENTE COM CANCRO DA PRÓSTATA METASTIZADO
- PO24 RECIDIVA TARDIA DE CARCINOMA DA MAMA COM METASTIZAÇÃO NO COLO DO ÚTERO
- PO25 PEMBROLIZUMAB ADJUVANTE NO CARCINOMA DE CÉLULAS CLARAS DO RIM LOCALIZADO DE RISCO INTERMÉDIO: 2 CASOS CLÍNICOS
- PO26 REAÇÃO LIQUENOIDE INDUZIDA POR APALUTAMIDA EM DOENTE COM CARCINOMA DA PRÓSTATA METASTÁTICO COM BOA RESPOSTA À TERAPÊUTICA
- PO27 LONG SURVIVORS EM ADENOCARCINOMA DO RECTO - A PROPÓSITO DE UM CASO CLÍNICO
- PO28 EXPLORING THE FEASIBILITY AND IMPLICATIONS OF CRANIOENCEPHALIC COMPUTED TOMOGRAPHY IN HER2-POSITIVE BREAST CANCER: A PILOT STUDY
- PO29 ADENOCARCINOMA HEPATOIDE GÁSTRICO, UM SUBTIPO HISTOLÓGICO SINGULAR
- PO30 PANCREATITE AGUDA SINTOMÁTICA INDUZIDA POR INIBIDOR SELETIVO DA TIROSINA CINASE: UMA COMPLICAÇÃO RARA DE UM FÁRMACO FREQUENTE
- PO31 ENDOCARDITE NÃO BACTERIANA TROMBÓTICA NO CANCRO DO PÂNCREAS: A PROPÓSITO DE UM CASO
- PO32 GLIOBLASTOMA INTRAMEDULAR PRIMÁRIO - UMA LOCALIZAÇÃO POUCO COMUM
- PO33 METÁSTASE TESTICULAR ÚNICA DE CARCINOMA DA PRÓSTATA – UM CASO CLÍNICO RARO
- PO34 TRATAMENTO DE UM TUMOR DO ESTROMA GASTROINTESTINAL AO LONGO DE 2 DÉCADAS: A PROPÓSITO DE UM CASO CLÍNICO
- PO35 ENCEFALOPATIA A 5-FU: UM CASO CLÍNICO
- PO36 RESPOSTA COMPLETA APÓS IMUNOTERAPIA EM CARCINOMA RENAL METASTIZADO
- PO37 INSULINOMA COM METASTIZAÇÃO HEPÁTICA: A PROPÓSITO DE UMA APRESENTAÇÃO RARA
- PO38 DESAFIOS TERAPÊUTICOS NO ADENOCARCINOMA GÁSTRICO AVANÇADO: UM CASO CLÍNICO
- PO39 METASTIZAÇÃO GANGLIONAR INGUINAL ISOLADA DE CARCINOMA ENDOMETRIÓIDE DO ENDOMÉTRIO

CASOS CLÍNICOS

- PO40 TUMORES SÍNCRONOS – A PROPÓSITO DE UM CASO CLÍNICO
- PO41 ANGIOSSARCOMA ESPLÉNICO – UMA FORMA DE APRESENTAÇÃO
- PO42 SÍNDROME PARANEÓPLÁSICA NEUROLÓGICA COMO APRESENTAÇÃO INICIAL DE UM CARCINOMA DO OVÁRIO
- PO43 RESPOSTA PERSISTENTE APÓS SUSPENSÃO DE IMUNOTERAPIA ANTI-PD-(L)1: A PROPÓSITO DE UM CASO CLÍNICO
- PO44 GONALGIA: UM CASO DE TUMOR DE CÉLULAS GIGANTES
- PO45 METASTIZAÇÃO CUTÂNEA DE CARCINOMA UROTELIAL – UMA APRESENTAÇÃO RARA E AGRESSIVA
- PO46 ARA ALÉM DO PROGNÓSTICO - O DOENTE QUE DESAFIOU O CANCRO DO PÂNCREAS
- PO47 CARCINOMA HEPATOCELULAR FIBROLAMELAR - UMA ENTIDADE RARA DO CANCRO PRIMÁRIO DO FÍGADO
- PO48 RECIDIVA ATÍPICA EM CARCINOMA DO OVÁRIO
- PO49 PECOMA: UM CASO CLÍNICO
- PO50 CANCRO DO PULMÃO DE NÃO-PEQUENAS CÉLULAS COM MUTAÇÃO EGFR E REARRANJO ALK CONCOMITANTES COM RESPOSTA PROLONGADA A TERAPÊUTICA-ALVO ANTI-EGFR: A PROPÓSITO DE UM CASO CLÍNICO
- PO51 YOLK SAC TUMOR PRIMÁRIO DO MEDIASTINO: A PROPÓSITO DE UM CASO CLÍNICO
- PO52 ADENOCARCINOMA GÁSTRICO METASTIZADO COM INSTABILIDADE DE MICROSSATÉLITES: UMA NOVA PERSPETIVA.
- PO5 LINFOMA FOLICULAR PRIMÁRIO DA MAMA, UMA ENTIDADE RARA TRATADA COM RADIOTERAPIA RADICAL E RITUXIMAB – A PROPÓSITO DE DOIS CASOS CLÍNICOS
- PO54 BENEFÍCIO CLÍNICO MARCADO A CURTO PRAZO APÓS INÍCIO DE ALECTINIB EM CPNPC COM TRANSLOCAÇÃO DO GENE ALK – A PROPÓSITO DE UM CASO CLÍNICO
- PO55 CIRCULAÇÃO COLATERAL ASSIMÉTRICA ENQUANTO SEQUELA TARDIA DE METASTIZAÇÃO RETROPERITONEAL DE SEMINOMA
- PO56 CARCINOMA NEUROENDÓCRINO DE PEQUENAS CÉLULAS PRIMÁRIO DA TIRÓIDE
- PO57 UMA APRESENTAÇÃO RARA DE ADENOCARCINOMA PULMONAR METASTIZADO
- PO58 CANCRO DA MAMA METASTÁTICO: UM CASO DE CRISE VISCERAL E IMPLICAÇÕES TERAPÊUTICAS
- PO59 "A TOXICIDADE DA CURA": ESTENOSE DA OROFARINGE SECUNDÁRIA A QUIMIO-RADIOTERAPIA
- PO60 TERAPÊUTICA PRIMÁRIA COM INIBIDOR CDK4/6 E HORMONOTERAPIA EM CANCRO DA MAMA LOCALMENTE AVANÇADO E OS SEUS EFEITOS NA MICROBIOTA INTESTINAL E INTRATUMORAL
- PO61 LINFOMA B E QUISTO BRANQUIAL – DIAGNÓSTICO DIFERENCIAL?
- PO62 APRESENTAÇÃO ATÍPICA DE UM CANCRO DO PULMÃO: A PROPÓSITO DE UM CASO CLÍNICO



CASOS CLÍNICOS

PO63 GIST IN CASE - UM CASO CLÍNICO

PO64 TUMOR DE CÉLULAS GERMINATIVAS DO MEDIASTINO - QUANDO O RARO É O DIAGNÓSTICO

PO65 CARCINOMATOSE LEPTOMENINGEA NO CANCRO DA MAMA-UM DESAFIO DA PRÁTICA CLÍNICA

PO66 UMA APRESENTAÇÃO ATÍPICA DE CARCINOMA DA MAMA

PO67 ADDRESSING TREATMENT RESISTANCE IN A COMPLEX MELANOMA CASE

PO68 UM CASO DE SCLC – VENCER AS PROBABILIDADES

PO69 CANCRO DA MAMA RH+/HER2+ COM LONGA SOBREVIDA – UM CASO DE SUCESSO

PO70 CANCRO DA MAMA E A VARIANTE PATOGENICA BRCA2 – A PROPÓSITO DE UM CASO CLÍNICO

PO71 UMA RESPOSTA DISSOCIADA – UM CASO DE ADENOCARCINOMA DO PULMÃO METASTÁTICO

COMUNICAÇÕES ORAIS



CO01 COMPARAÇÃO DOS EFEITOS DE UM PROGRAMA DE PRÉ-HABILITAÇÃO DOMICILIÁRIA ESTRUTURADA VERSUS NÃO-ESTRUTURADA, EM DOENTES COM ADENOCARCINOMA DO ESTÔMAGO, SUBMETIDOS A QUIMIOTERAPIA NEOADJUVANTE COM O REGIME FLOT

Nuno Jorge^{1,2}; Carolina Castro¹; Clara Daher^{1,2}; João Antunes^{1,2}; Samuel Barbosa^{1,2}; Mafalda Pedrosa^{1,2}; Sónia Cabral³; Otília Romano³; Daniel Moreira Gonçalves²; Lúcio Lara Santos³

1 - Grupo de Patologia Experimental e Terapêutica, Instituto Português de Oncologia do Porto FG, EPE (IPO-Porto), Porto, Portugal; 2 - Centro de Investigação em Atividade Física, Saúde e Lazer (CIAFEL), Faculdade de Desporto, Universidade do Porto, Porto, Portugal; 3 - Instituto Português de Oncologia do Porto FG, EPE (IPO-Porto), Porto, Portugal

Evidências crescentes sugerem que programas com exercício físico poderão aumentar a tolerância à quimioterapia e reduzir a sua toxicidade, mantendo ou prevenindo a perda de reserva fisiológica, a qual é determinante para prosseguir com os tratamentos subsequentes.

Avaliar a eficácia de um programa de pré-habilitação domiciliária estruturada versus não-estruturada com exercício físico, na i) tolerância à quimioterapia neoadjuvante com FLOT (Fluorouracil + Leucovorin + Oxaliplatin + Docetaxel) e ii) na alteração da aptidão física.

Este estudo incluiu doentes com adenocarcinoma gástrico localmente avançado, potencialmente ressecável, submetidos a quimioterapia neoadjuvante com o regime FLOT. Os doentes elegíveis que consentiram em participar foram aleatorizados numa proporção de 1:1 para um de dois grupos, a ser realizado no domicílio, durante o tratamento com FLOT: i) programa de pré-habilitação não estruturado (P1) ou ii) programa de pré-habilitação estruturado (P2). O P1 recebeu cuidados habituais juntamente com recomendações escritas para realizar atividade física. O P2 recebeu cuidados habituais e instruções (e material de suporte) para realizar exercícios aeróbicos, de força e de treino muscular inspiratório. As variáveis de interesse foram avaliadas antes, durante e após terminar a quimioterapia neoadjuvante.

Esta é uma análise preliminar do estudo PROTECT. Foram incluídos 39 pacientes na análise (n=17 no P1 e n=22 no P2). No grupo P1, 68,8% dos participantes aderiram às recomendações, enquanto no P2, 87,5% aderiram ao exercício aeróbico, 50% ao exercício resistido e 26,5% ao treino dos músculos inspiratório. A aptidão física não apresentou alterações significativas em nenhum dos dois momentos de avaliação ($P>0,05$). Na avaliação da tolerância à quimioterapia neoadjuvante verificamos que 67% dos participantes do P1 necessitaram de atrasar >2 ciclos de quimioterapia, comparativamente a apenas 22% no P2 ($P<0,05$, P1 vs. P2). Observou-se redução de dose em 87,5% dos participantes do grupo P1 e 12,5% do P2 ($P<0,05$, P1 vs. P2). Relativamente à severidade dos eventos hematológicos de grau III-IV, o grupo P2 apresentou uma incidência menor de leucopenia (n=11 no P1 e n=4 no P2) e neutropenia + leucopenia (n=5 no P1 e n=3 no P2), em comparação com P1.

Os nossos dados preliminares sugerem que tanto as abordagens estruturadas como as não estruturadas de pré-habilitação domiciliar foram eficazes na preservação da aptidão física. Destaca-se o efeito protetor da intervenção estruturada que melhorou a tolerância à quimioterapia neoadjuvante. A pré-habilitação com exercício físico deve ser considerada como uma componente integral dos cuidados peri-operatórios para melhorar os resultados dos doentes.

Palavras-chave: Pré-habilitação, tolerância à quimioterapia, aptidão física, adenocarcinoma gástrico

CO02 PROTOCOLO DE DESSENSIBILIZAÇÃO COM OLAPARIB EM DOENTE COM CANCRO DA MAMA - REVISÃO BIBLIOGRÁFICA E ACOMPANHAMENTO DO CASO CLÍNICO

Catarina Gomes¹; Daniela Figueiredo¹; Bruno Moreira¹; Diana Duarte¹; Sylvie Martins¹; Rita Esteves¹; Sara Silva¹; Paula Marques¹

1 - Hospital de Braga

Aproximadamente 5% das doentes com cancro de mama apresentam a mutação BRCA1 e/ou BRCA2. Os inibidores da PARP (iPARP) demonstram ser um tratamento efetivo para estes doentes, permitindo progressão livre de doença significativa.

O olaparib, um iPARP, tem registos de várias reacções alérgicas a nível mundial.

Uma mulher de 43 anos, diagnosticada com carcinoma ductal invasor, luminal B, CT1 positivo da mama direito, BRCA2 positivo com proposta para tratamento adjuvante com olaparib durante 1 ano.

Desenvolveu reacção alérgica após a primeira toma de olaparib. Pedida colaboração de Imunoalergologia, para avaliação da reacção e planeamento do protocolo de dessensibilização, dada a ausência de alternativas terapêuticas.

Preparação de solução oral de Olaparib.

Reunir pesquisa bibliográfica disponível relativa a protocolos de dessensibilização de olaparib, sobre manipulação de olaparib e suas características físico-químicas. A pesquisa inicial, encontrou vários artigos sobre protocolos de dessensibilização com olaparib cápsulas. No entanto, uma vez que as cápsulas de olaparib foram descontinuadas, foi necessária uma pesquisa adicional para a obtenção de uma solução oral com recurso a comprimidos de olaparib.

Após extensa pesquisa bibliográfica e tendo apenas por base um artigo alemão "Novel approach of desensitization in allergic reaction to Olaparib.", foi efetuada uma tentativa de dissolução de comprimidos de olaparib no veículo Syrspend[®] AlkaDry em câmara de Fluxo Laminar Vertical.

Enviado email aos autores do artigo solicitando a ficha de preparação, mas sem resposta em tempo útil. Após sucesso na dissolução e dada a necessidade de reinício de tratamento, foi decidido convocar a doente. Preparou-se solução de Olaparib 7,5mg/ml em Syrspend[®] AlkaDry, reconstituindo o veículo com 100 ml de água purificada e adicionando 5 comprimidos de Olaparib 150 mg. Após agitação, durante 3 horas, conseguiu-se a dissolução dos comprimidos. Por falta de informação disponível sobre estabilidade da solução, atribuímos validade de 24 horas.

O protocolo de dessensibilização foi prescrito com 7 tomas de modo a conseguir atingir a dose terapêutica de 600 mg/dia, utilizando nas primeiras tomas a solução oral (12,5mg, 25 mg e 50 mg), e depois com comprimidos de 100 mg.

Após sucesso de administração das doses e sem intercorrências graves durante as suas tomas, foi decidido avançar com medicação para domicílio, sendo a doente avisada de sinais e sintomas de alerta e as situações nas quais se devia dirigir ao serviço de urgência.

À data, a doente mantém terapêutica no domicílio: Olaparib 600 mg e anti-histamínico, referindo nos dias iniciais alguma sensação de calor, sem urticária, sem angioedema e sem eritema.

Algumas semanas depois recebemos a resposta dos autores e tivemos acesso à ficha de preparação utilizada pelos farmacêuticos alemães do artigo encontrado na pesquisa, que se revelou ser semelhante à nossa.

O protocolo de dessensibilização foi considerado um sucesso. O uso deste protocolo permitiu continuidade de tratamento com a terapêutica instituída numa doente sem alternativa terapêutica.

Palavras-chave: Dessensibilização; Olaparib

CO03 ÍNDICE INFLAMATÓRIO SISTÊMICO NO CANCRO GÁSTRICO LOCALMENTE AVANÇADO: UM POTENCIAL BIOMARCADOR PROGNÓSTICO NOS DOENTES COM ESTABILIDADE MICROSSATÉLITE

Lisa Goncalves¹; Mafalda Pinho Fialho¹; Leila Costa¹; Raquel Lopes Brás¹; Sara Dâmaso¹; Carolina Monteiro¹; Vanessa Patel¹; Tiago Barroso¹; Sofia Torres¹; Rita Luís²; Cecília Melo Alvim¹; Luís Costa¹

1 - Centro Hospitalar Universitário Lisboa Norte; 2 - Instituto de Anatomia Patológica, Faculdade de Medicina, Universidade de Lisboa

No cancro gástrico ressecável localmente avançado (CG-RLA), a terapêutica padrão é a quimioterapia-perioperatória com FLOT (Fluorouracil-Leucovorin-Oxaliplatina-Docetaxel). A terapêutica individualizada é cada vez mais importante, e nem todos os doentes beneficiam da quimioterapia peri-operatória. Visto que nem todos os doentes beneficia de QT perioperatória, a identificação destes doentes é essencial. O Índice de Inflamação Sistémica (SII) pré-tratamento está correlacionado com mau prognóstico em múltiplas neoplasias, e a presença de instabilidade microsatélite com melhor prognóstico apesar de menor resposta à quimioterapia.

Este trabalho tem como objectivo avaliar o impacto do SII nos doentes com CG-RLA que realizaram FLOT perioperatório, estratificando pelo status MMR (com e sem instabilidade microsatélite).

Estudo retrospectivo dos doentes com CG-RLA que realizaram FLOT, entre junho-2017 e junho-2023, num centro hospitalar central.

Os dados clínico-demográficos foram obtidos dos processos clínicos. A análise da imunoexpressão das proteínas mismatch-repair com avaliação de status (deficiente - dMMR; proficiente - pMMR) foi realizada de acordo com os protocolos do College of American Pathologists.

O SII foi determinado com base nas contagens de neutrófilos, plaquetas, e linfócitos [SII= (neutrófilos x plaquetas) / linfócitos] e o *threshold* foi determinado utilizando o valor máximo combinado de sensibilidade e especificidade da curva ROC (receiver operating characteristic) para progressão e morte.

Foi utilizado o método de Kaplan-Meier para as curvas de sobrevivência e testado usando o modelo de regressão de Cox, com um intervalo de confiança (IC) de 95%.

Foram Identificados 104 doentes, a maioria do sexo masculino (n=67, 64.4%), com idade mediana 69 anos (31-82), e 90 (86.5%) com ECOG-PS 0-1. Foi possível a análise das proteínas MMR em 75 doentes (72.1%), destes, 53 (70.7%) apresentaram pMMR. A quase totalidade dos doentes (n=100, 96.2%) realizou os 4 ciclos de FLOT pré-operatório, no entanto apenas 58 (55.8%) realizou os 4 ciclos de FLOT pós-operatório, sendo que 10 apresentaram progressão de doença à data da cirurgia.

O tempo mediano de seguimento dos doentes foi de 32.9 meses. A sobrevivência global mediana estimada (mSG) foi de 56.2 meses a sobrevivência livre de doença mediana (mSLD) de 51.2 meses.

Na análise da curva ROC para morte, o valor *threshold* de SII 400 x10⁹ cells/L apresentava uma sensibilidade de 90.1% e especificidade de 67.1% (AUC: 0.639; p=0.022; 0.520-0.757, IC 95%).

Os pacientes com SII>400 x10⁹ cells/L à data do início da quimioterapia apresentaram pior prognóstico com mSG 46.9 meses versus não atingida (p 0.015) e mSLD 34.8 meses versus não atingida (p 0.009).

Na análise de subgrupos, avaliando os doentes consoante o status MMR, verificou-se que o SII é particularmente importante nos doentes pMMR: mSG 42.6 versus 56.2 meses (SII>400 versus SII>400, p=0.049), mSLD de 18.9 versus 35.7 meses (SII>400 versus SII>400, p=0.026). Nos doentes com dMMR não se verificaram diferenças na mSG ou mSLD.

O SII é um marcador laboratorial de fácil acesso. Múltiplos estudos em várias neoplasias sugerem o seu valor prognóstico. Neste estudo demonstramos que efectivamente um SII elevado afecta negativamente o prognóstico dos doentes com CG-RLA submetidos a FLOT peri-operatório, no entanto não afecta todos os subgrupos, já que nos doentes com dMMR o SII>400 x10⁹ cells/L não influencia a mSG ou mSLD. Assim, em vez de estudos de marcadores singulares, é importante um estudo de larga escala para a realização de um score que contemple os múltiplos biomarcadores de modo a melhor perceber o prognóstico destes doentes e melhor tratá-los.

Palavras-chave: Cancro Gastrico, SII, MMR

CO04 APALUTAMIDA NO TRATAMENTO DO CANCRO DA PRÓSTATA: CASUÍSTICA LOCAL E GESTÃO DE EVENTOS ADVERSOS.

Cristiana Honrado Martins¹; Marta Viana Pereira¹; José Miguel Rocha¹; Maurício Peixoto¹; Jorge Rodrigues¹; Ricardo Fernandes¹; Joana Cunha¹; Luísa Queirós¹; Catarina Portela¹; Paula Marques¹

1 - Hospital de Braga

Introdução: A apalutamida (APA) é uma terapêutica hormonal oral, com potente atividade antineoplásica. Encontra-se aprovada no tratamento de cancro da próstata não metastático resistente à castração (CPnmRC) com elevado risco de desenvolver doença metastática e no tratamento de cancro da próstata metastático hormonossensível (CPmHS) em combinação com terapêutica de privação androgénica (ADT).

Objetivos: 1. Caracterização clínica e patológica da população de doentes com cancro da próstata tratados com APA num hospital central português, em contexto de vida real. 2. Avaliação de eventos adversos da APA, gestão e orientação terapêutica.

Material/Métodos: Estudo observacional e retrospectivo. Critérios de inclusão: adultos com diagnóstico de CPmHS e tratamento farmacológico com APA.

Resultados: Entre Dezembro/2021 e Junho/2023, 36 homens com CPmHS foram tratados com APA + ADT (química ou cirúrgica) (idade mediana ao início de tratamento: 69 anos [51-83]; todos com ECOG-PS inicial 0/1). Histologicamente, todos os tumores apresentavam *Gleason score* ≥ 7 , sendo que 7 (19%) tinham atingimento bilateral da próstata. Quinze doentes (42%) apresentavam metastização *ad initium* (mais frequentemente ganglionar e/ou óssea). O tempo mediano entre diagnóstico inicial e metastização foi de 9.1 anos (0.8-11.8). A pesquisa mutacional BRCA germinativa foi realizada em 15 casos e a pesquisa somática em 2. Todos os testes foram negativos. Em relação ao estadiamento, 34 doentes (95%) realizaram estadiamento clássico (TC-TAP; cintigrafia óssea); 22 (61%) PET-PSMA; 20 estadiamento clássico e PET-PSMA. Houve discrepância entre resultados em 12 doentes (60%): 10 com metastização óssea apenas no PET-PSMA e 2 com metastização ganglionar apenas no PET-PSMA. Quanto ao tratamento (APA), o tempo médio de terapêutica foi 7.1 meses (1.6-19.3). O PSA médio inicial era 49.8 ng/ml (0.41-660.54); após 1 mês, houve redução de PSA > 50% em 78% dos doentes, com 48% com negatificação do PSA após 3 meses (PSA ≤ 0.2 ng/ml). Em relação à toxicidade, a maioria dos eventos adversos foram G1/G2 (92%), facilmente manejáveis; houve necessidade de 4 ajustes de dose e 4 suspensões definitivas do tratamento. Os eventos adversos mais frequentes foram astenia, *hot flushes* e distúrbios dos lípidos. Verificaram-se 11 episódios de *rash* cutâneo secundário à apalutamida, em 7 doentes (19%), com tempo mediano de fármaco até início de *rash* de 138 dias (4.6 meses). O tempo mediano de recuperação do evento foi 2.8 meses, com necessidade de redução de dose por *rash* em 2 doentes e a suspensão do fármaco nos eventos G3.

Discussão: Reduções rápidas e duradouras no PSA após início da APA estão associados a melhores *outcomes*. Nesta série, os resultados são semelhantes aos reportados em centros portugueses com volume amostral idêntico; no entanto, as reduções objetivas são superiores aos de séries internacionais de maior *n*. Podemos atribuir estas diferenças ao reduzido tamanho da amostra e curto período de tratamento (motivo pelo qual não se apresentam outros resultados estatísticos). O perfil de toxicidades foi facilmente manejável, maioritariamente G1/G2, em linha com o reportado para populações semelhantes. O *rash* cutâneo é um evento adverso relativamente comum e, na série em estudo, a incidência foi inferior à dos ensaios clínicos, mas superior aos dados de populações ibéricas já conhecidos.

Conclusão: O tratamento com APA+ADT (química ou cirúrgica) tem demonstrado resultados positivos a nível clínico, bioquímico e imagiológico no CPmHS. Alguns dados, como a intensidade de redução e negatificação do PSA após início de APA, a comparação direta entre inibidores do recetor de androgénio ou a identificação de biomarcadores de progressão precoce para *status* de resistência à castração podem ter impacto a nível do prognóstico e morbimortalidade dos doentes. Estudos mais robustos, de maior amostragem e tempo de *follow-up* são fundamentais na perceção real do impacto deste tipo de terapêuticas em contexto de vida real.

Palavras-chave: cancro da próstata, CPmHS, apalutamida, *rash* cutâneo

CO05 AVALIAÇÃO DA INCIDÊNCIA DE EVENTOS TROMBÓTICOS DE ACORDO COM MUTAÇÕES DO KRAS EM ADENOCARCINOMA DO PULMÃO

Marta Maria Seladas¹; Rui Escaleira¹; José Mendes¹; João Gramaça¹; Inês Guerreiro¹

1 - Hospital Santo António dos Capuchos, Centro Hospitalar de Lisboa Central, Oncologia Médica, Lisboa, Portugal

O tromboembolismo venoso (TEV) é uma complicação comum em doentes com cancro e uma importante causa de morbi-mortalidade. O início precoce da tromboprolifaxia em doentes com um elevado risco de TEV deve ser a abordagem ideal. No entanto, os vários modelos de avaliação de risco trombótico para identificação dos doentes com maior benefício de tromboprolifaxia são sub-ótimos, e nenhum tem em consideração variantes genéticas patogénicas específicas. A presença de certas aberrações moleculares em diversas neoplasias, nomeadamente na neoplasia do pulmão, tem sido associada a um aumento do risco de TEV e eventos trombóticos arteriais (ETA), como os rearranjos do ALK e ROS1 e mutações do KRAS, esta última com uma incidência de TEV de 16,1% a 54% (um aumento de 2,6 vezes). O objetivo deste estudo é o de determinar a incidência de TEV e ETA e explorar o impacto que diferentes mutações do KRAS podem ter sobre o risco trombótico. Análise retrospectiva de doentes num centro terciário português com adenocarcinoma do pulmão localmente avançado ou metastático, confirmado histologicamente, testados para mutações KRAS por *Next-Generation Sequencing* (NGS) entre 1 de janeiro de 2017 e 31 de dezembro de 2022. Os dados foram colhidos através dos processos hospitalares, de uma forma anónima e analisados com SPSSv26.0. Foram identificados 101 doentes, com uma idade média de 66 anos, 29 do sexo feminino. Verificou-se que 8 eram não fumadores, 60 tinham hábitos tabágicos progressivos e 20 eram fumadores. Adicionalmente, 21 apresentavam um *Performance Status Eastern Cooperative Oncology Group* (PS ECOG) de 0, enquanto que 50 tinham um PS ECOG de 1, e 24 PS ECOG ≥ 2 . Quanto à doença oncológica, 61 apresentavam doença metastática de novo, 5 apresentavam doença metastática recidivante e 35 doença localmente avançada. Quanto ao perfil mutacional, a mutação mais frequente foi KRAS G12C (38 doentes), seguida de G12V (23 doentes), G12Asp (14 doentes) e G12Ala (7 doentes). Verificaram-se 12 eventos em 11 doentes, correspondendo a uma incidência global de TEV de 6,9% e de ETA de 4,9%. No que se refere a incidência de acordo com mutações específicas, a incidência global na G12V foi de 17,4%, com incidência de TEV de 13,1% e de ETA 8,7%; na G12Asp global de 14,3%, TEV 7,1% e ETA 7,1%; na G12Ala global de 0%; na G12C global de 5,3%, TEV 2,6% e ETA 2,6%. A destacar nas mutações pouco frequentes uma incidência de TEV na G13C de 40% (2 eventos em 5 doentes). O uso da tromboprolifaxia baseia-se em modelos clínicos sub-ótimos. Aberrações moleculares específicas em *driver genes* poderão aumentar o risco trombótico, como é sugerido pelos dados apresentados, nos quais as mutações KRAS G12V e G13C apresentaram uma maior incidência de TEV. A validação desta hipótese em coortes maiores e subsequente integração desta informação em modelos clínicos futuros pode aumentar a sua fiabilidade e conduzir a uma gestão mais adequada destes doentes.

Palavras-chave: Eventos trombóticos, adenocarcinoma do pulmão, mutações KRAS

CO06 TERAPÊUTICA NEOADJUVANTE TOTAL NO CANCRO DO RECTO: É DEMASIADO RÁPIDO PARA ABANDONAR O RÁPIDO? – A EXPERIÊNCIA DE UM CENTRO DE REFERÊNCIA

Marisa Couto¹; Tânia Lemos¹; Alice Alves¹; Ana Catarina Fernandes¹; Nuno Teixeira Tavares¹; Miguel Barbosa¹

1 - Centro Hospitalar e Universitário São João

Introdução: A terapêutica neoadjuvante no cancro do recto (CR) localmente avançado tem por objetivo o *downstaging* e a redução do risco de recidiva loco-regional e à distância. Nos últimos anos os estudos RAPIDO e PRODIGE 23 apresentaram duas modalidades de terapêutica neoadjuvante total (TNT) que a tornaram no novo *standard of care*. Apesar de não ser consensual a aplicabilidade dos resultados destes estudos na prática clínica, muitos centros adotaram o esquema utilizado no estudo RAPIDO pela evidência de maior taxa de resposta patológica completa (RPC) e menor recidiva à distância em comparação com o braço controlo.

Objetivo: Avaliar nos doentes com CR localmente avançado tratados com o protocolo TNT do estudo RAPIDO a resposta à terapêutica, toxicidades associadas, padrão de recidiva e sobrevivência.

Material e Métodos: Estudo observacional, retrospectivo e unicêntrico que incluiu doentes com CR estágio II e III tratados de acordo com o protocolo de radioterapia (RT) 25Gy/5fr seguida de quimioterapia (QT) com 6 ciclos de CAPOX ou 9 ciclos de FOLFOX e cirurgia com excisão total do mesorecto. Incluídos doentes com diagnóstico de 2021-2023. Teste qui-quadrado para avaliação bivariada de variáveis categóricas. Análise multivariada realizada com regressão logística e de Cox. Usado o método de Kaplan-Meier e o teste log-rank para avaliação de sobrevivência. Significância estatística para $p < 0.05$.

Resultados: Incluídos 30 doentes com média de idades 61.9 ± 10.0 anos. A maioria do sexo masculino ($n=23$, 76.7%) e com ECOG PS de 0 ($n=23$, 76.7%). Média de seguimento de 19.9 ± 7.7 meses.

Ao diagnóstico a maioria dos adenocarcinomas apresentava estágio TNM cT3 ($n=16$, 53.3%) e cN1 ($n=13$, 43.3%), sendo os principais fatores de alto risco para realização de TNT a invasão vascular extramural – IVEM ($n=17$, 58.6%) e da fásia mesorectal – IFMR ($n=9$, 31.0%).

Todos os doentes cumpriram a totalidade da RT proposta com 26.7% a apresentar toxicidade grau 1. Em relação à QT, o esquema preferencial foi o FOLFOX (93.3%), sendo que 20.0% dos doentes suspendeu tratamento por toxicidade ($n=6$ com toxicidade grau ≥ 3). Um doente apresentou progressão de doença durante tratamento e foi registado um óbito secundário a QT.

Na avaliação de resposta com ressonância magnética (RM), 21 doentes (77.8%) apresentaram *downstaging* clínico, 6 dos quais com resposta clínica completa, sendo que 2 ficaram em estratégia de *watch and wait*. Foram submetidos a cirurgia 26 doentes – 88% com margem R0 e 26.9% com RPC (7 doentes).

Foi observada recidiva em 26.7% da amostra – 4 loco-regionais e 4 à distância – com mediana de sobrevivência livre de doença (SLD) de 12.0 meses (AIQ 0.0-22.0). Na análise bivariada foi verificado que os doentes que não tiveram *downstaging* no estadiamento clínico pré-operatório (OR 0.053 [IC95%: 0.006-0.493]; $p=0.011$) e que obtiveram margens R1 na peça cirúrgica (OR 0.182 [IC95%: 0.075-0.441]; $p=0.015$) apresentaram maior risco de recidiva. Não se obteve associação estatisticamente significativa entre as restantes variáveis e a recidiva.

A população em estudo apresentou uma mediana de sobrevivência global (OS) de 24.0 meses (AIQ 10.0-35.0) com impacto negativo estatisticamente significativo na OS da IFMR ($p=0.007$), não realização de todos os ciclos de QT propostos ($p=0.013$), ausência de *downstaging* no estadiamento clínico pré-operatório ($p=0.008$) e presença de recidiva ($p=0.010$). A análise multivariada demonstrou associação estatisticamente significativa apenas para a IFMR ($p=0.043$).

Discussão: Comparativamente ao RAPIDO, este trabalho demonstrou uma população com características globalmente semelhantes apesar de maior percentagem de doentes com IVEM e menor número de doentes com IFMR – este último fator com impacto estatisticamente significativo na OS.

Verificou-se uma maior percentagem de doentes a suspender a QT por toxicidade (20.0% vs 14.0%), ambos com cerca de 3.0% de mortes relacionadas com o tratamento. A percentagem de doentes com RPC foi de 26.9% vs 28.0% no estudo RAPIDO, sendo que tal diferença não parece estar estatisticamente associada à maior descontinuação de QT por toxicidade nesta população em relação ao estudo RAPIDO.

Em relação à recidiva, 26.7% da amostra apresentou reincidência de doença com uma média de seguimento de 19.9 meses, sendo que a probabilidade de doença por falha terapêutica aos 3 anos foi de 23.7% no estudo RAPIDO.

O facto de existir associação estatisticamente significativa entre a ausência de *downstaging* no estadiamento clínico pré-operatório e o risco de recidiva poderá indiciar a necessidade de uma estratégia de vigilância individualizada de acordo com o *downstaging*.

De forma geral, os dados de vida real deste trabalho mostram taxas de RPC e risco de recidiva semelhantes aos descritos no ensaio RAPIDO. Um maior tempo de seguimento desta amostra associada a uma maior inclusão de doentes poderá tornar os resultados mais robustos, nomeadamente na avaliação do risco de recidiva loco-regional e à distância. Contudo, mantém-se indiscutível o benefício do esquema de TNT proposto no estudo RAPIDO no tratamento do CR.

Palavras-chave: Cancro do recto, Terapêutica neoadjuvante total

CO07 QUAL O IMPACTO GASTROINTESTINAL DA CIRURGIA DE CITORREDUÇÃO E HIPEC? – UM ESTUDO DE QUALIDADE DE VIDA

Maria João Madeira-Cardoso²; João Mendes¹; Paula Pinto²; Mariana Marques²; Alexandre Sousa²; Fernanda Sousa²; Manuel Fernandes²; Joaquim Abreu De Sousa²; Sónia Marques³; Mariana Peyroteo²

1 - Centro Hospitalar do Médio Ave - Serviço de Cirurgia Geral; 2 - Instituto Português de Oncologia do Porto Francisco Gentil - Serviço de Oncologia Cirúrgica; 3 - Hospital Distrital de Santarém

A Cirurgia de Citorredução e HIPEC (CRS+HIPEC) é a única opção curativa em doentes com doença peritoneal maligna (DPM). A CRS+HIPEC é um procedimento agressivo e que, muitas vezes, implica uma resseção multivisceral, nomeadamente gastrointestinal (GI). A qualidade de vida (QdV) – geral e específica - deve ser um *outcome* a ter em conta nestes doentes. No entanto, não existe ainda publicado na literatura nenhum estudo que avalie a QdV GI após CRS+HIPEC.

Avaliar o impacto da CRS+HIPEC na QdV GI de doentes com DPM.

Foi realizada uma análise retrospectiva de todos os doentes submetidos a CRS+HIPEC com intuito curativo no nosso Centro, entre 2016 e 2020. Doentes submetidos apenas a laparotomia exploradora ou com Score de Citorredução Completa (CC) > 1 foram excluídos. Foram utilizadas duas ferramentas de avaliação de QdV: Gastrointestinal Quality of Life Index (GIQLI) e EORTC-QLQ-C30. Todos os inquéritos foram realizados telefonicamente. Estes questionários têm a particularidade de avaliar não só QdV geral, mas também QdV GI específica.

O GIQLI Compreende um Score total entre 0 e 144 (máximo) e avalia a presença de sintomas GIs – dor abdominal, diarreia, urgência, obstipação, distensão abdominal, eructações, hipermotilidade intestinal, vômitos, restrições alimentares e ardor retro-esternal – numa escala individual entre 0 e 4 (ausência de sintomas).

O EORTC-QLQ-C30 é um questionário desenhado especificamente para doentes oncológicos e avalia não só domínios gerais de QdV, mas também sintomas GI – náuseas e vômitos (NV), perda de apetite (PA), diarreia (DI) e obstipação (OB) – numa escala entre 0 e 100 (totalmente sintomáticos).

286 doentes foram submetidos a CRS+HIPEC no nosso Centro entre 2016-20. Destes, 120 encontravam-se vivos à data da realização do estudo. 6 doentes foram excluídos (CC>1) e 26 não atenderam nenhuma das 3 tentativas de contacto telefónico. 88 doentes (69% do género feminino, idade média 57±14 anos) foram incluídos no estudo. 86% apresentavam um ECOG 0 na avaliação inicial, com tumor primário com origem no apêndice ileo-cecal em 44% dos casos e no colón em 27%. O Índice de Carcinomatose Peritoneal (ICP) mediano foi de 11; (IQR = 39). e 67% foram submetidos a resseção GI. 70% encontravam-se vivos e sem evidência de doença à data do contacto.

O GIQLI score mediano foi de 135; IQR 20. Os doentes reportaram ausência ou sintomatologia GI ligeira (scores medianos entre 3 e 4 – ausência de sintomas). Não houve diferença significativa na presença de sintomas GI em doentes submetidos a resseção GI (RGI) (versus doentes sem RGI), exceto em sintomas como dor abdominal, urgência e diarreia (p<0.05) – mais predominantes em RGI mas, ainda assim, reportando sintomatologia GI ligeira.

Quanto ao EORTC-QLQ-C30, sintomas GI específicos: NV, DI e OB score mediano 0; (IQR 100); PA score mediano 0. Quando comparados os mesmos scores entre o grupo submetido e não submetido a RGI, apenas se verificou diferença significativa ao nível da DI (scores medianos 33; IQR 100 e 0; IQR 33 – p<0.001, respetivamente).

A CRS+HIPEC é um procedimento major que pode acarretar morbimortalidade significativa e ter um impacto negativo na QdV dos doentes, contrabalançando o potencial impacto positivo desta terapêutica na sobrevivência. Nesta avaliação, a CRS+HIPEC não aparentou ter um impacto negativo na QdV GI, mesmo após RGI, o que reforça ainda mais o papel desta terapêutica em doentes com DPM. Mais estudos, nomeadamente prospetivos, deverão ser realizados neste âmbito

Palavras-chave: Carcinomatose Peritoneal, Cirurgia de Citorredução, HIPEC, Qualidade de Vida, Gastrointestinal

CO08 APLICAÇÃO DO RASTREIO GERIÁTRICO E DA AVALIAÇÃO GERIÁTRICA GLOBAL AOS DOENTES IDOSOS NA PRIMEIRA CONSULTA DE ONCOLOGIA

Tânia Madureira¹; Joana Magalhães¹; Pedro Vilas¹; Filipe Coutinho²; Elsa Campôa³; Paulo Luz¹

1 - Unidade Local de Saúde do Algarve, E.P.E. Hospital de Faro; 2 - Unidade Local de Saúde do Médio Ave, E.P.E.; 3 - Unidade Local de Saúde do Algarve, E.P.E. Hospital de Portimão

Introdução: A oncologia geriátrica enfatiza que a idade funcional deve determinar as decisões médicas, fazendo esforços significativos para encontrar métodos práticos e eficazes para avaliação funcional, adaptação terapêutica e prevenção da deterioração com tratamentos oncológicos. A heterogeneidade da população geriátrica, nomeadamente em termos de comorbidades e estado funcional, complica este processo. Devido ao maior consumo de recursos e tempo associado ao uso generalizado da avaliação geriátrica global, houve necessidade de criar um método de rastreio. O questionário G8, método de rastreio de idosos (≥ 70 anos) com cancro antes de iniciar o tratamento antineoplásico, permite distinguir doentes que necessitam de avaliação geriátrica global (AGG) (pontuação ≤ 14) daqueles que podem prosseguir com tratamento standard (pontuação > 14). A AGG é uma avaliação diagnóstica multidimensional que integra vários domínios (comorbidades, estado funcional, estado psicológico, nutrição, medicação e contexto social). Centra-se na determinação do estado médico, psicológico e funcional de um idoso frágil para estabelecer um plano de tratamento e acompanhamento coordenado e integrado. Apesar de fornecer informações cruciais para a prática clínica, a AGG ainda é subutilizada.

Objetivos: Este projeto tem como principais objetivos caracterizar os pacientes idosos avaliados na primeira consulta de oncologia, através da aplicação do rastreio geriátrico e AGG, avaliando a viabilidade da implementação destas avaliações na prática clínica. Os objetivos secundários deste projeto incluem comparar o ECOG atribuído e quaisquer mudanças nas estratégias terapêuticas, versus recomendação padrão, com as fragilidades identificadas na avaliação geriátrica.

Materiais e Métodos: Este foi um estudo prospetivo que teve como objetivo recrutar doentes com idade ≥ 70 anos, portadores de tumor sólido, sem qualquer tratamento sistémico prévio, que foram avaliados na primeira consulta de oncologia. O recrutamento dos pacientes ocorreu durante um período de 5 meses, de 1 de abril de 2023 a 31 de agosto de 2023. Antes da consulta médica, cada paciente foi avaliado por uma enfermeira que aplicou o questionário G8 para rastreio geriátrico. Quando a pontuação foi > 14 , o paciente seguiu para consulta com o oncologista sem necessidade de qualquer outra intervenção. Quando a pontuação do G8 foi ≤ 14 , a AGG foi realizada utilizando escalas aprovadas para avaliar cada domínio. A análise dos dados, da avaliação geriátrica e do processo clínico, foi realizada com recurso ao SPSS.

Resultados: Do total de pacientes avaliados na primeira consulta de oncologia no período deste estudo, 39 pacientes preencheram os critérios de inclusão e integraram o estudo. A maioria era do sexo masculino. A mediana de idades foi de 77 anos. Os tumores mais prevalentes foram cancro colorretal e cancro da próstata. O rastreio geriátrico foi realizado sem dificuldade, pois praticamente todos os pontos do questionário geralmente já são discutidos na consulta com o enfermeiro. Do ponto de vista do consumo de recursos, pode-se considerar que com esta implementação não aumentou o tempo de trabalho da equipa, mas permitiu obter informações sobre o paciente de forma mais organizada e avaliar a necessidade de AGG. A maioria dos pacientes foi considerada vulnerável com score G8 ≤ 14 (31 pacientes, 79,5%) e foi submetida a AGG. A implementação da AGG demorou cerca de 30 minutos de trabalho do investigador com o paciente, pois existem alguns componentes, incluindo a avaliação cognitiva, a mini avaliação nutricional e a avaliação da mobilidade, bem como algumas questões que normalmente não são avaliados na consulta. A CGA identificou vulnerabilidades em todos os domínios principais. Nos doentes com ECOG 0, o G8 foi ≤ 14 em 6 pacientes. Apesar do ECOG 0, estes pacientes apresentavam algumas fragilidades na AGG, que sem ela podem passar despercebidas ou ser subvalorizadas. Os 18 doentes com ECOG 1 tiveram G8 ≤ 14 . Todos estes pacientes eram pelo menos vulneráveis e 6 deles eram frágeis, com vários domínios da AGG afetados. Dos outros 8 pacientes (ECOG 2 e 3), 6 foram identificados como frágeis e os outros vulneráveis com várias comorbidades, incluindo depressão. Num total de 19 pacientes (48,7%), a proposta terapêutica foi diferente da standard: 7 pacientes receberam tratamento com redução de dose; 6 pacientes receberam tratamento com um protocolo considerado menos agressivo; e 6 foram encaminhados exclusivamente para cuidados paliativos.

A pontuação do G8 foi ≤ 14 em todos os pacientes que receberam mudança de tratamento e a AGG revelou 7 pacientes frágeis, 10 vulneráveis e 2 pacientes *fit*. Os restantes pacientes sem alteração da proposta terapêutica tiveram G8 >14 em 8 casos e ≤ 14 em 12 casos (4 aptos, 4 vulneráveis e 4 frágeis na AGG).

Conclusões: Este estudo enfatiza que uma melhor avaliação dos pacientes idosos é possível e pode ser incorporada na prática diária, obtendo uma caracterização completa do doente idoso com identificação das fragilidades para que sejam tomadas decisões terapêuticas mais seguras e ações para melhorar as fragilidades. No futuro, propomos implementar a avaliação geriátrica de forma sistemática na prática clínica quotidiana para permitir ao oncologista ter a caracterização do doente idoso na sua primeira consulta.

Palavras-chave: Oncologia Geriátrica, Idoso, Avaliação Geriátrica Global

POSTERS



PO01 DADOS DA VIDA REAL DE CARCINOMA HEPATOCELULAR NUM CENTRO TERCIÁRIO PORTUGUÊS: DIFERENÇAS ENTRE POPULAÇÃO GERIÁTRICA E NÃO GERIÁTRICA

Rita Ferreira¹; Alexandra Montenegro¹; José Leão Mendes¹; Ivânia Furtado¹; Rui Escaleira¹; Filipa Verdasca¹; João Boavida Ferreira¹; Mariana Sardinha¹

1 - Centro Hospitalar Universitário de Lisboa Central

O carcinoma hepatocelular (CHC) é a terceira causa de morte por cancro a nível mundial e com incidência crescente documentada. Na última década, os avanços no tratamento sistémico levaram a um aumento da sobrevivência global (OS) nesta patologia, concomitantemente com o aumento de doentes oncológicos idosos. Contudo, nos ensaios clínicos a população idosa mantém-se sub-representada, levando à extrapolação de dados e limitando a prática clínica. Nesta população, pretende-se sobretudo evitar toxicidades acrescidas, estando ainda por validar fatores preditores de risco e a melhor sequenciação terapêutica neste *setting*. Os *outcomes* a longo prazo e o respetivo perfil de segurança na população idosa com CHC permanece por esclarecer.

Caraterização dos dados demográficos e de segurança da população com CHC sob terapêutica sistémica.

Avaliação unicêntrica e retrospectiva de segurança e eficácia na população com diagnóstico de CHC com Child Pugh A e classificação C segundo os critérios de Barcelona, submetidos a terapêutica sistémica, entre janeiro/2012 e dezembro/2022. Amostra dividida em dois grupos: doentes geriátricos (DG) (idade \geq 65 anos ao diagnóstico) e doentes não geriátricos (DNG) (idade < 65 anos ao diagnóstico). Análise estatística realizada por SPSS versão 25.

No total, 75 doentes incluídos, 92% (n=69) do sexo masculino, com idade mediana de 62 anos (24-84 anos), dos quais 48% (n=36) DG. A maioria dos DG (72,2%, n=26) com ECOG *performance status* (PS) 1, seguido de PS 0 (16,7%, n=6). Nos DNG, 51,3% (n=20) com ECOG PS 0, 43,6% (n=17) com ECOG PS 1 e restantes com PS 2 (5,1%, n=2).

A etiologia mais frequente foi a doença hepática etanólica (DG: 66,7%, n=24; DNG: 59%, n=23), seguida da hepatite C, DG com 13,9% (n=5) e DNG com 56,4% (n=22). Esteatohepatite não alcoólica em 13,9% (n=5) dos DG e 15,4% (n=6) dos DNG. Diabetes *mellitus* tipo II presente em 72,2% (n=26) nos DG e 28,2% (n=11) nos DNG; IMC>30 verificado em 16,7% (n=6) dos DG e 10,3% (n=4) dos DNG. Doença extra-hepática ao diagnóstico em 13,9% (n=5) e 20,5% (n=8) de DG e DNG, respetivamente. Quatro (10,3%) e seis (16,7%) dos DNG e DG, respetivamente, foram submetidos a resseção hepática *upfront*; a terapêutica locorregional mais realizada foi quimioembolização transarterial em ambas as populações (DG: 55,6%, n=20; DNG: 41%, n=16). Transplante hepático realizado em 5 doentes (13,9%) de DG e 8 doentes (20,5%) de DNG.

A 1ª linha sistémica mais aplicada em ambas as populações foi Sorafenib (DG: 75%, n=27; DNG: 79,5%, n=31), seguido de Lenvatinib (DG: 19,4%, n=7; DNG: 10,3%, n=4) e Nivolumab (DG: 5,6%, n=2; DNG: 10,3%, n=4). Nos inibidores tirosina cinase (TKI), 26,5% (n=9) dos DG e 11,4% (n=4) dos DNG necessitou de redução de dose.

Dos doentes submetidos a TKI, o efeito adverso (EA) mais frequente foi do foro gastrointestinal, nomeadamente diarreia (n=7, 10,1%) e hepatotoxicidade (n=8, 11,6%); nos doentes que realizaram imunoterapia, 1 doente (8,3%) com hepatite grau 3 (segundo *Common Terminology Criteria for Adverse Events* 5.0). Toxicidade grau 2 registada em 25% dos DG (n=9) e em 7,7% dos DNG (n=3, 7,7%). Sem EA grau 5.

Follow-up mediano de 49 meses. No total registados 60 óbitos (DG: n=28, 82,3%; DNG: n=32, 82,1%).

Nos DG foi observada progressão de doença em 20 doentes (55,6%) sob 1ª linha sistémica (16 sob Sorafenib, 3 sob Lenvatinib, 1 sob Nivolumab); nos DNG progrediram 22 doentes (56,4%, 17 sob Sorafenib, 1 sob Lenvatinib e 4 sob Nivolumab).

Segunda linha de terapêutica sistémica realizada em 38,5% (n=15) dos DNG e 30,6% (n=14) dos DG; a maioria com Regorafenib (DNG 33,3%; DG 54,5%) e Nivolumab (DG 27,3%; DNG 46,7%).

A sobrevivência livre de progressão (SLP) mediana nos doentes submetidos a Sorafenib em 1ª linha foi de 4 meses em ambas as populações (p 0,0425). OS mediana sob Sorafenib em 1ª linha superior nos DG (33 versus 42 meses, p=0,687), assim como sob Lenvatinib em 1ª linha (DG: 28 meses versus DNG: 26 meses, p 0,110). Nos doentes submetidos a Nivolumab 1ª linha, OS mediana superior nos DNG (37 meses versus 19 meses, p 0,321).

A resseção hepática e transplante hepático são fatores independentes de prognóstico para a OS nos DG e DNG ($p=0,043$ e $p 0,009$ respetivamente). Toxicidade sem impacto na OS mediana em ambas as populações (DG: $p 0,061$; DNG: $p 0,565$).

Estudo limitado pela amostra reduzida e natureza retrospectiva da análise dos dados, contudo verifica-se que a OS e perfil de segurança da população geriátrica não são inferiores à não geriátrica. A idade não deve ser um fator limitante na gestão e decisão terapêutica dos doentes idosos. A avaliação geriátrica é essencial e algoritmos de tratamento e de avaliação de risco são necessários em estudos prospetivos.

Palavras-chave: Carcinoma hepatocelular, Geriátrico

PO02 CPNPCM COM ALTERAÇÕES GENÉTICAS ACIONÁVEIS – COMPARAÇÃO DA PRÁTICA CLÍNICA NACIONAL DE DIAGNÓSTICO E TRATAMENTO COM O PRECONIZADO NAS RECOMENDAÇÕES DA ESMO

Fernando Barata¹; Paula Alves²; António Araújo³; Ana Barroso⁴; Carolina Camacho⁵; Fernanda Estevinho⁶; Gabriela Fernandes⁷; Emanuel Jesus⁸; Ricardo Da Luz⁹; Telma Sequeira¹⁰; Marta Soares¹¹

1 - Centro Hospitalar e Universitário de Coimbra; 2 - Hospital Pulido Valente; 3 - Hospital de Santo António; 4 - Centro Hospitalar Vila Nova de Gaia/Espinho; 5 - Hospital do Funchal; 6 - Hospital de Matosinhos; 7 - Hospital de São João; 8 - Instituto Português de Oncologia de Coimbra; 9 - Hospital dos Capuchos; 10 - Instituto Português de Oncologia de Lisboa Francisco Gentil; 11 - Instituto Português de Oncologia do Porto

O cancro do pulmão de não-pequenas células (CPNPC) representa 80-90% de todos os cancros do pulmão e a maioria dos doentes já se encontra em estadio avançado ao diagnóstico (CPNPC metastático [CPNPCm]).

A testagem de biomarcadores é essencial para identificar subgrupos de CPNPC com alterações genéticas acionáveis (AGA) que podem ser alvo de terapêuticas dirigidas (3). Este teste é obrigatório para AGA com fármacos aprovados para utilização na prática clínica (3). O teste pode ser feito ao diagnóstico patológico (teste reflexo – opção preferencial, devido ao tempo de resposta [TR] mais curto) ou solicitado pelo oncologista caso a caso (teste individualizado, mas com TR mais longo).

O objetivo deste estudo foi analisar as práticas diagnósticas e terapêuticas mais frequentemente utilizadas em Portugal no CPNPCm com AGA e compará-las com o preconizado nas recomendações da Sociedade Europeia de Oncologia Médica (ESMO).

Foi constituído um painel de 11 peritos de centros representativos da distribuição geográfica nacional e com reconhecida experiência na abordagem do CPNPC. Cada perito preencheu um questionário eletrónico acerca da sua prática clínica de diagnóstico e tratamento de doentes com CPNPCm com AGA e *performance status* 0-1 tendo por base as AGA preconizadas nas recomendações da ESMO (mutações do EGFR, inserções do exão 20 do EGFR, translocações do ALK, translocações do ROS1, mutações BRAF V600, translocações do RET, translocações do NTRK, mutações do HER2 e mutações *skipping* do exão 14 do MET), concretamente no que se refere à pesquisa dessas alterações, momento da mesma e técnica utilizada e às opções terapêuticas selecionadas nas várias linhas de tratamento em função das alterações identificadas. Os dados recolhidos foram comparados com as opções terapêuticas aprovadas pela Agência Europeia do Medicamento (EMA) e recomendadas pela ESMO.

A análise estatística dos dados foi efetuada em Microsoft® Excel® através do cálculo da frequência absoluta e relativa para as variáveis categóricas e da média, mediana, quartis e erro padrão para as variáveis quantitativas.

Diagnóstico

A maioria dos centros faz a pesquisa de AGA com bastante frequência (média >80% para todas as alterações, exceto para as translocações do NTRK e mutações do HER2, que são testadas com uma frequência mais baixa, de 73% e 74%, respetivamente). A maioria dos centros (64-73%) faz a pesquisa de AGA por teste reflexo na avaliação inicial do doente (independentemente do estadio), enquanto os restantes (~30%) o fazem ao diagnóstico de doença metastática. As técnicas utilizadas para a pesquisa dessas alterações são largamente as recomendadas pela ESMO, com a sequenciação de nova geração (NGS) de DNA e RNA preferencialmente utilizada (60-73%), seguida da NGS de DNA (18-30%) e da imunohistoquímica (9-10%).

Tratamento

No tratamento do CPNPCm com mutações do EGRF, osimertinib é generalizadamente utilizado em primeira linha (1L; 100%) e dupletos de platina (91%) e ocasionalmente afatinib (9%) são as opções de segunda linha (2L). Doentes com inserções do exão 20 do EGFR são tratados em 1L maioritariamente com dupletos de platina (64%), mas também com osimertinib (9%), amivantamab (9%), afatinib (9%) e dupletos de platina + pembrolizumab (PD-L1 <50%; 9%), e em 2L sobretudo com amivantamab (55%), seguido de dupletos de platina e quimioterapia em monoterapia (18% cada) e menos frequentemente osimertinib (9%).

Doentes com translocações do ALK recebem preferencialmente alectinib (73%) em 1L, mas também brigatinib (18%) e por vezes crizotinib (9%). Em 2L, a larga maioria dos doentes é tratada com lorlatinib (91%), embora alguns doentes (9%) recebam também dupletos de platina.

Crizotinib (91%) é a opção preferencial de 1L para doentes com translocações do ROS1, seguido de entrectinib (9%). Em 2L, é selecionada uma maior diversidade de opções terapêuticas, sendo a principal dupletos de platina (46%), mas também entrectinib (27%), lorlatinib (18%) e crizotinib (9%).

Doentes com mutações BRAF V600 são tratados em 1L sobretudo com dabrafenib + trametinib (64%), mas também com dupletos de platina + pembrolizumab (PD-L1 <50%; 36%), e em 2L sobretudo com dupletos de platina (64%) ou dabrafenib + trametinib (36%).

Translocações do RET são tratadas em 1L sobretudo com selpercatinib (64%), embora também com dupletos de platina (27%) e dupletos de platina + pembrolizumab (PD-L1<50%; 9%), e em 2L preferencialmente com dupletos de platina após selpercatinib (64%) ou selpercatinib após dupletos de platina ou dupletos de platina + pembrolizumab (36%).

A opção preferencial de 1L para doentes com mutações *skipping* do exão 14 do MET são dupletos de platina + pembrolizumab (PD-L1<50%; 46%), sendo também utilizados tepotinib ou capmatinib (18% cada) e, com menor frequência, sotorasib ou dupletos de platina (9% cada). Em 2L, estes doentes recebem sobretudo dupletos de platina ou tepotinib (46% cada) ou alternativamente capmatinib (9%).

A pesquisa de AGA e respetiva técnica e momento do teste, bem como as opções terapêuticas utilizadas em Portugal para o tratamento em 1L e 2L do CPNPCm com AGA seguem generalizadamente as recomendações preconizadas pela ESMO.

Palavras-chave: alteração genética acionável, biomarcador, cancro do pulmão de não-pequenas células metastático, prática clínica, recomendações

PO03 DADOS DE VIDA REAL DA UTILIZAÇÃO DE NIRAPARIB EM 1ª LINHA DE MANUTENÇÃO EM DOENTES COM CANCRO EPITELIAL DO OVÁRIO EM PORTUGAL

Filipa Ferreira Da Silva¹; Mónica Nave²; Alexandra Guedes³; João Rato⁴; Joana Graça⁵; Mafalda Casanova⁶; Maria De Lurdes Batarida¹

1 - Fundação Champalimaud; 2 - Hospital da Luz Lisboa; 3 - Unidade Local de Saúde de Gaia/Espinho, E.P.E.; 4 - Hospital da Luz Setúbal; 5 - Hospital SAMS; 6 - Hospital da Luz Oeiras

O cancro do ovário é o tumor ginecológico mais letal, com elevadas taxas de recidiva mesmo após o tratamento standard primário. A utilização de iPARP em manutenção em 1ª linha nos estadios avançados tem um impacto significativo na sobrevivência livre de progressão sem detrimento da qualidade de vida. Em Portugal, apenas existe reembolso para o Olaparib no grupo de doentes com mutação BRCA, não existindo ainda alternativa de manutenção para o grupo BRCA *wild type*. Nem o Niraparib nem o Bevacizumab são reembolsados, pelo que a sua utilização em 1ª linha está essencialmente limitada ao contexto de instituições privadas de saúde. Avaliação da efetividade e tolerabilidade do tratamento com Niraparib de manutenção após resposta à quimioterapia à base de platina em primeira linha em doentes com cancro epitelial do ovário avançado.

Estudo observacional, retrospectivo, multicêntrico (6 Hospitais), com base na consulta do processo clínico informático das doentes com o diagnóstico de cancro epitelial do ovário avançado (estadio FIGO III e IV) que obtiveram uma resposta parcial ou completa à quimioterapia (QT) à base de platina e que realizaram Niraparib de manutenção em primeira linha de tratamento, desde outubro de 2020 (data de aprovação do Niraparib pela EMA). Período mínimo de *follow-up* desde o início de Niraparib de 6 meses. Os *outcomes* de sobrevivência foram calculados a partir da data de início do Niraparib.

Foram analisadas 32 doentes, com mediana de idade de 68 anos, todas BRCAwt e com carcinoma seroso de alto grau. Ao diagnóstico metade das doentes apresentavam ECOG PS 0, 13 doentes com estadio IVB, 12 IIIC, 4 IVA, 1 IIIB e 2 IIIA. Quanto ao tratamento primário 27 realizaram QT com intuito neoadjuvante, 30 foram operadas (25 cirurgia de intervalo; 8 com doença residual) e 22 apresentaram resposta completa ao tratamento primário (cirurgia + QT). A mediana de follow up desde início de Niraparib foi de 23 meses; 28 doentes iniciaram Niraparib com dose individualizada (26 por peso < 77kg, 2 por plaquetas < 150,000/uL). Dez doentes (31%) experienciaram toxicidade grau ≥ 3 (anemia, trombocitopenia, LRA, astenia), 11 (34%) necessitaram de interromper o tratamento e 10 (31%) reduziram a dose. Vinte e três (72%) doentes suspenderam Niraparib, todas por progressão de doença (PD): 6 com intervalo livre de platina (ILP) < 6 meses, 9 com ILP entre 6-12 meses, 8 com ILP > 12 meses. A mediana de sobrevivência livre de progressão foi 11 meses (I.C.95% 5,8 – 16,2), e a mediana de sobrevivência global ainda não foi atingida, tendo falecido por doença 7/32 doentes. Das 23 doentes que progrediram, 20 iniciaram 2ª linha de QT, das quais 15 à base de platina. Das 18 doentes em que já foi realizada uma avaliação imagiológica de resposta à 2ª linha de QT obteve-se como melhor resposta: 8 resposta parcial; 7 doença estável e 3 com PD. Globalmente o perfil de segurança com a dose inicial individualizada parece favorável, não se tendo verificado nenhuma suspensão por toxicidade. Considerando uma população de particular mau prognóstico e sem mutações BRCA, a SLP verificada reforça a importância da utilização do Niraparib nesta indicação. Estes dados de vida real da utilização de Niraparib em 1ª linha de manutenção em cancro do ovário representam a maior série publicada na população Portuguesa.

Palavras-chave: Cancro do Ovário, Manutenção 1ª Linha, Niraparib

PO04 AVALIAÇÃO DA QUALIDADE EM CIRURGIA ONCOLÓGICA - APLICAÇÃO EXPERIMENTAL DE TEXTBOOK OUTCOME SURVIVAL EM NEOPLASIA GÁSTRICA

Andreia Pereira Rodrigues¹; Cláudia Marques¹; Rouslan Barybine¹; Vasco Vasconcelos¹; Alexandra Pupo¹

1 - Centro Hospitalar Universitário Lisboa Central

O cancro gástrico é a 5ª neoplasia mais frequente e a 4ª principal causa de mortalidade por doença oncológica mundialmente. A avaliação de qualidade em cirurgia oncológica gástrica tem ganho relevo nos últimos anos pelo seu reconhecido valor na diminuição da morbilidade e mortalidade associada ao procedimento. A gastrectomia total radical (GT) apresenta, em particular, uma morbimortalidade elevada. O *Textbook Outcome Survival* (TS) é um indicador que combina vários parâmetros peri-operatórios refletindo o resultado cirúrgico ideal tendo recentemente começado a ser utilizado na avaliação pós-operatória em cirurgia oncológica gástrica. Constitui uma medida multidimensional utilizada para avaliar a qualidade da prática cirúrgica, com uma correlação directa entre o TS e a sobrevivência.

Perante uma alteração de técnica num centro Hospitalar, avaliar a incidência de TS entre pacientes submetidos a ressecção curativa de neoplasia gástrica.

Análise retrospectiva consecutiva unicentrica de doentes com diagnóstico de adenocarcinoma gástrico submetidos a GT ou Gastrectomia subtotal radical (GST) com intuito curativo no período de janeiro 2022 a dezembro 2023. Para definição de TS foram considerados: ressecção macroscopicamente completa no momento da cirurgia (R0), linfadenectomia ≥ 15 gânglios linfáticos, nenhuma complicação pós-operatória (PO) grave (*Clavien-Dindo* $\geq II$), nenhuma reintervenção aos 30 dias (PO), internamento ≤ 14 dias, sem readmissão em 30 dias e sem mortalidade em 90 dias.

Foram incluídos 20 doentes, intervencionados entre setembro de 2022 e dezembro 2023 via laparoscópica na Centro Hospitalar Universitário Lisboa Central. Idade compreendida entre 45-93 anos, 50,0% destes doentes foram submetidos a terapêutica perioperatória. O TS foi alcançado em 10 pacientes (50%). Entre os critérios, "ressecção macroscopicamente completa" teve a maior conformidade (95%), enquanto "nenhuma complicação grave" teve a menor conformidade (65%).

Em conclusão, o TS foi alcançado em 50% dos pacientes submetidos a ressecção adenocarcinoma gástrico com intenção curativa, sendo que estes critérios, se alcançados estão associados a uma sobrevida de forma independente.

Palavras-chave: Textbook Outcome Survival, Adenocarcinoma gástrico, Gastrectomia, Cirurgia Oncológica, Cirurgia minimamente invasiva

PO05 NEUTROPENIA FEBRIL: UM ESTUDO RETROSPETIVO

Rafael Marques¹; Rita Aranha¹; Filipe Veiga¹; Joana Melo¹; João Lima¹; Alexandra Machado¹; José Meireles¹; Samuel Fonseca¹; Catarina Rodrigues¹; Manuela Machado¹

1 - ULS-EDV

Doentes com cancro sob terapêutica antineoplásica citotóxica, capaz de afetar adversamente a mielopoiese e a integridade da mucosa gastrointestinal, estão em risco de infeção invasiva. Como a magnitude da resposta inflamatória pode estar diminuída nos doentes neutropénicos, a febre poderá ser o primeiro sinal de infeção. Apesar dos avanços na sua prevenção e tratamento, a neutropenia febril (NF) continua a ser uma complicação frequente e grave da quimioterapia, assim como uma das principais causas de comprometimento da eficácia da terapêutica antineoplásica, devido a atrasos na sua administração e reduções de doses. O objetivo do estudo é a caracterização dos doentes internados num serviço de Medicina Interna (SMI) com neutropenia febril pós-quimioterapia (QT).

Realizou-se um estudo observacional retrospectivo que decorreu entre janeiro de 2017 e agosto de 2022 num SMI. Foram selecionados todos os doentes com doença oncológica admitidos no SMI, com o diagnóstico principal de NF decorrente do tratamento antineoplásico. Procedeu-se à colheita de dados demográficos e clínicos através da consulta do processo clínico. As variáveis contínuas foram expressas em mediana (amplitude interquartil - AIQ). Todas as variáveis foram submetidas a análise descritiva e apresentadas como percentagem. A análise estatística foi realizada através do software IBM SPSS *Statistics*[®], versão 27.

Foram analisados 114 episódios de internamentos por NF num SMI de janeiro de 2017 a agosto de 2022. Mais de metade dos doentes pertencia ao género feminino (52,6%), com idade mediana de 66 anos (AIQ 18). A maioria (77,2%) apresentava tumores sólidos, doença oncológica metastizada (55,3%) e ECOG <2 (73,7%). A mediana do MASCC e CISNE foi de 21 (AIQ 7,25) e 1 (AIQ 2), respetivamente. Apenas 13,2% desenvolveram NF após o primeiro ciclo de QT e 12,3% contavam com pelo menos um internamento prévio pelo mesmo motivo. Observou-se neutropenia profunda (neutrófilos ≤ 100 mm³) em 22,8% das admissões. A sintomatologia respiratória foi responsável por 29,8% dos motivos de admissão no Serviço de Urgência (SU), seguida de febre (21,1%) e astenia (14,9%). O foco infeccioso mais frequente filiava-se no trato respiratório seguido do gastrointestinal e urinário. Em mais de 1/3 dos doentes não foi encontrado foco infeccioso evidente (37,7%). À admissão, 44,7% dos doentes apresentavam MASCC <21 e 11,4% dos doentes com CISNE ≥ 3 ; 28,9% com pneumonia/insuficiência respiratória; 15,8% apresentavam sépsis/choque séptico; 14,9% com agudização da doença pulmonar crónica; 3,5% apresentavam disfunção hepática e renal. A mediana do tempo porta-avaliação dos doentes desde a hora da triagem até à avaliação foi de 44 minutos (AIQ 41). A mediana de tempo desde a hora da triagem até à 1ª toma de antibiótico foi de 4h25 (AIQ 5h22). Procedeu-se à colheita de hemoculturas em 91,2% dos episódios, urocultura em 65,8% dos episódios e bacteriológico do CVC em 7,0%. Foram documentados casos de bacteriemia em 10,5% dos internamentos tendo sido igualmente isolados os microrganismos Gram-negativos e Gram-positivos; a *Escherichia coli* foi o agente causal da maioria das infeções urinárias. No tratamento da NF foram utilizados diversos esquemas de antibioterapia, sendo os beta-lactâmicos os antibióticos mais utilizados, seguindo-se os carbapenemes. O tempo mediano de recuperação da contagem de neutrófilos para um valor superior a ≥ 1000 /mm³ foi de 3 dias (AIQ 2,25). Os *granulocyte colony-stimulating factor* foram utilizados em 46,5 % das admissões. As medidas de isolamento, enquanto medida de proteção do doente imunodeprimido, foram instituídas em todos os episódios de internamentos (100%). A demora mediana de internamento foi de 7 dias (AIQ 5,25). A mortalidade intra-hospitalar foi de 21,1%, sendo que 50% dos doentes apresentava doença metastizada, 41,6% infeções respiratórias e 20,8% neutropenia severa. A mediana do MASCC e do CISNE nesta população foi de 18,5 (AIQ 9) e 2 (AIQ 1), respetivamente. A mortalidade a 30 dias após a alta foi de 7,9% (9), a taxa de readmissões no SU de 16,7% (19) e de reinternamento a 30 dias de 7,9% (9).

A maioria dos doentes internados por NF apresentavam doença oncológica avançada, tornando-os mais suscetíveis a infeções. Diversos fatores contribuem para um aumento do risco NF, como estadio da doença, tratamento antineoplásico e comorbilidades. A febre num doente neutropénico é uma emergência e a antibioterapia empírica deve ser iniciada até à primeira hora; contudo, neste estudo, houve demoras na avaliação médica (que idealmente deve ser feita nos primeiros 15 minutos) e início da antibioterapia. A antibioterapia inicial deve considerar a história prévia do doente e as resistências locais. A mortalidade associada à NF, variando de 5% a 20%, é proporcional

à gravidade da infecção e comorbilidades, e este estudo reflete essa realidade. A implementação de protocolos padronizados, combinados com processos de auditoria, pode ajudar na avaliação do desempenho do serviço e permitir a melhoria contínua dos cuidados de saúde prestados.

Palavras-chave: neutropenia febril, antibioterapia, MASCC, CISNE



PO06 NIVOLUMAB EM SEGUNDA LINHA PALIATIVA NOS TUMORES DA CABEÇA E PESCOÇO - DADOS DE VIDA REAL

Rita Carrilho Pichel¹; João Queirós Coelho¹; Hugo Miguel Miranda¹; Laura Prata Guerra¹; Sílvia Lopes¹; Joana Febra¹; Alexandra Araújo¹; Fernando Gonçalves¹; António Araújo¹

1 - Serviço de Oncologia Médica, Unidade Local de Saúde de Santo António

A maioria dos doentes com carcinoma epidermoide da cabeça e pescoço (CECP) apresenta-se ao diagnóstico com doença localmente avançada e cerca de metade destes doentes apresentam recorrência da doença após tratamento primário. O uso de imunoterapia com nivolumab é atualmente recomendado no tratamento sistémico paliativo em segunda linha, nos casos de progressão ou recorrência menos de 6 meses após quimioterapia à base de platina e *naïve* de imunoterapia.

O objetivo deste trabalho foi atualizar os resultados da coorte de doentes do nosso centro com CECP submetidos a tratamento de segunda linha com nivolumab.

Foi efetuada uma análise retrospectiva dos dados dos doentes com CECP metastático ou recorrente, tratados com Nivolumab, entre janeiro de 2017 e junho de 2023. A colheita de dados foi efetuada através do processo clínico eletrónico e a análise estatística foi realizada pelo programa IBM SPSS Statistics® (versão 29). Foi considerado o valor $p < 0.05$ com significância estatística. Para além das características basais da população e da análise de sobrevivência global (SG), sobrevivência livre de progressão (SLP) e segurança do nivolumab, efetuamos a análise da SG para as sequências de tratamento Extreme-nivolumab e TPEX-nivolumab, definida como o tempo entre o início do tratamento de primeira linha, com Extreme ou TPEX, e a data de óbito.

Foram selecionados 27 doentes, 88,9% do sexo masculino, com uma mediana de idade de 56 anos (intervalo 38-81). A mediana de ciclos de nivolumab foi de 3 ciclos (IQR 2-8). A mediana de SG foi de 13 meses (IC 95% 7.2-18.8) e a mediana de SLP foi de 3 meses (1.4-4.6). Verificou-se uma taxa de controlo da doença de 38.5%. No que concerne a tolerabilidade do tratamento, ocorreu apenas 1 caso de toxicidade de grau igual ou superior a 3, de penfigoide bolhoso, e a principal toxicidade reportada foi de astenia de grau 1 ($n=6$, 33.5%). Relativamente ao subgrupo de 15 doentes tratados sequencialmente com Extreme-nivolumab ($n=11$) e TPEX-nivolumab ($n=4$), não se verificaram diferenças na mediana de SG da sequência de tratamento, de 17,4 meses (IC 95% 5,7-29,1) e 24,2 meses (0,7-47,7), respetivamente ($p=0,83$).

A experiência do nosso centro com o nivolumab em segunda linha paliativa revela resultados de eficácia e segurança equiparáveis ao ensaio CheckMate141 que levou à sua aprovação, não mostrando diferenças de sobrevivência entre as opções, Extreme e TPEX, utilizadas em primeira linha paliativa.

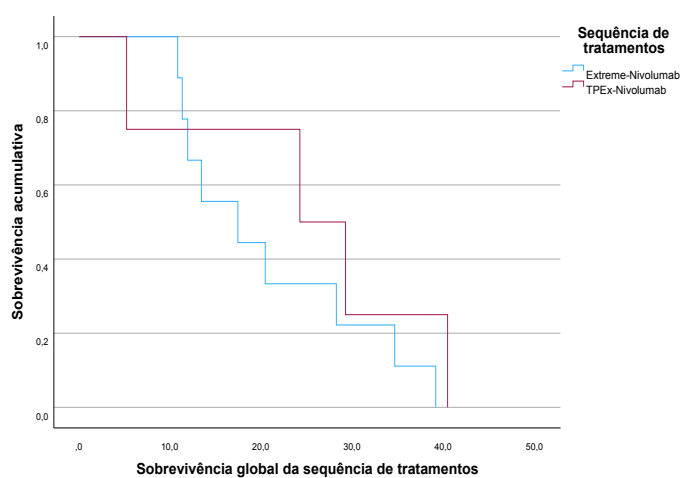


Figura 1. Análise de Kaplan-Meier da sobrevivência global das sequências de tratamento - Extreme ou TPEX seguidos de nivolumab.

PO07 QUIMIOTERAPIA ADJUVANTE NO CANCRO DO CÓLON EM IDADE AVANÇADA – A EXPERIÊNCIA DE UM CENTRO

Vanessa Patel¹; Tiago Barroso¹; João Pedro Esteves Araújo¹; Lisa Gonçalves¹; Inês Soares De Pinho¹; Ana Spencer¹; Catarina Abreu^{1,2}; Helena Luna Pais^{1,2}; Ana Lúcia Costa^{1,2}; Pedro Filipe¹; Luís Costa^{1,2,3}

1 - Serviço de Oncologia Médica, Centro Hospitalar Universitário Lisboa Norte; 2 - Faculdade de Medicina, Universidade de Lisboa, Lisboa, Portugal; 3 - Instituto de Medicina Molecular João Lobo Antunes

O cancro do cólon é a terceira neoplasia mais comum no mundo, correspondendo a 10% de todos os casos de cancro.¹ A idade média de diagnóstico é de 70 anos, sendo que aproximadamente 1/3 dos casos ocorrem em idades ≥ 75 anos. A quimioterapia (QT) adjuvante conduziu a uma melhoria do prognóstico dos doentes com características de alto risco, mas a sua utilização em idades avançadas permanece um desafio. A utilização de fluoropirimidinas (5-FU e capecitabina) demonstrou ter benefício transversalmente, em todas as idades, contudo a utilização de oxaliplatina é mais controversa. É importante ter em consideração as toxicidades inerentes à QT, sobretudo em idades avançadas onde podem ser severas e com consequências irreversíveis.

O objetivo deste trabalho é caracterizar uma coorte de doentes com cancro do cólon com estadio patológico III e idade igual ou superior a 70 anos, relativamente às características clínico-demográficas, à estratégia terapêutica empregue, às toxicidades inerentes ao tratamento e à sobrevivência associada.

Análise retrospectiva unicêntrica de doentes com idade igual ou superior a 70 anos e diagnóstico de cancro do cólon estadio III entre Janeiro de 2019 e Junho de 2022 seguidos num serviço de Oncologia Médica.

A sobrevivência global (SG) e a sobrevivência livre de doença (SLD) foram calculadas pelo método Kaplan-Meier.

Foram identificados 37 doentes que cumpriam os critérios de inclusão.

A maioria era do sexo masculino (n=21, 57%) com mediana de idade ao diagnóstico de 77 anos (min. 70, máx.88). O ECOG performance status mais frequente foi 0 (n=14, 38%) e 1 (n=18, 49%).

Quanto ao tratamento adjuvante, 51% (n=19) dos doentes realizou tratamento com capecitabina e 30% (n=11) com capecitabina + oxaliplatina (CAPOX). Cerca de 19% dos doentes (n=7) não realizaram terapêutica. Neste último subgrupo 57% (n=4), recusaram tratamento e nos restantes, as co-morbilidades e o débil estado funcional ditaram a ausência de condições para realizar QT.

Relativamente às características patológicas, a maioria dos tumores era de grau 2 (n=29, 78%). Cerca de 51% (n=19) eram de baixo risco (T1-T3 e N1) e 49% (n=18) eram de alto risco. A amostragem ganglionar foi adequada (>12 gânglios) em toda coorte. Verificou-se invasão venosa em 27% (n=10) dos casos e invasão linfática em 38% (n=14). Foram operados em oclusão quatro doentes (11%).

No grupo da capecitabina 58% (n=11) dos tumores eram de baixo risco e 42% (n=8) eram de alto risco. Verificou-se invasão venosa e linfática em 15, 8% (n=3) e 36,8% (n=7) dos casos respetivamente.

Oito doentes (42,1%) completaram todos os ciclos preconizados. Os restantes interromperam por diarreia G2-G3 recorrente (n=6, 32%), síndrome palmo-plantar G2 (n=3, 16), suboclusão por íleo (n=1, 5%) e toxicidade hematológica (n=1, 5%).

No grupo do CAPOX a mediana de idades foi de 74 anos. Todos os doentes apresentavam ECOG ≤ 1 . Predominavam tumores de alto risco com cerca de 55% (n=6) dos casos versus de baixo risco (n=5, 45%). Nenhum doente foi operado em oclusão.

A mediana de número de ciclos foi de 6 ciclos e apenas 27,3% (n=3) dos doentes não cumpriu o número de ciclos de tratamento preconizado, por diarreia G3 recorrente (n=2, 18%) e neuropatia periférica G3 (n=1, 10%). Embora a maioria dos doentes tenha completado o tratamento em 82% (n=9) dos casos, houve necessidade de redução de dose em algum momento da terapêutica.

Todos os doentes demonstram algum grau de neuropatia periférica durante o tratamento. Outros efeitos adversos comuns incluíram a diarreia G2-G3 (n=3, 27%) e neutropenia com necessidade de administração de G-CSF (n=3, 27%).

A mediana de follow-up foi de cerca de 30,4 meses. A SLD mediana não foi atingida no grupo da capecitabina, Intervalo de confiança (IC) 95% 31.0-∞ meses e no grupo do CAPOX foi de 43,9 meses, IC 95% [24.9-∞]. A SG mediana não foi atingida em nenhum dos grupos.

O tratamento da população idosa constitui um desafio acrescido dado a diminuição da reserva funcional e a frequência de co-morbilidades.

Alguns estudos têm questionado o benefício da adição da oxaliplatina no que se refere à SG e à SLP em idades superiores a 70 anos. São exemplos os estudos MOSAIC e NSABP C-07, cujas análises subsequentes concluíram que a adição de oxaliplatina à 5-FU/LV não se traduziu em benefício em termos de SG em doentes com mais de 70 anos.

Na nossa população não se verificou diferença estatisticamente significativa no que concerne à SG e SLD.

Uma das limitações do estudo consiste no diminuto tamanho da coorte. Em relação às toxicidades, embora não tenha sido possível realizar comparação directa dos esquemas observou-se que em ambos braços terapêuticos verificaram-se efeitos adversos que impactaram a qualidade de vida do doente e, em alguns casos levaram à suspensão do tratamento.

Uma avaliação geriátrica com intervenções subsequentes poderia contribuir para uma decisão mais acertada do esquema terapêutico.

Palavras-chave: Cólon; quimioterapia adjuvante; idosos

PO08 APALUTAMIDA NO CANCRO DA PRÓSTATA METASTÁTICO HORMONOSSENSÍVEL: CASUÍSTICA DE UM HOSPITAL PERIFÉRICO

Ana Dias¹; Francisca Abreu¹; João Martins¹; Carolina Carvalho¹; Alexandra Teixeira¹; Camila Coutinho¹

1 - Hospital Senhora da Oliveira - Guimarães

A apalutamida integra o grupo de fármacos inibidores dos receptores de androgénios, limitando a proliferação celular e potenciando a apoptose celular. Em Portugal, está aprovado desde Março de 2022 para uso em homens adultos no tratamento de cancro da próstata metastático hormonossensível (CPmHS) em combinação com terapia de privação androgénica (ADT), com base no estudo TITAN – contudo, os dados de vida real a nível nacional são escassos.

Caracterização da população de doentes tratados com apalutamida no contexto de CPmHS no serviço de Oncologia Médica de um hospital periférico.

Estudo retrospectivo e observacional dos doentes com CPmHS tratados com apalutamida entre Março de 2022 e Outubro de 2023. Análise descritiva das características da população e sua doença ao diagnóstico, no início do tratamento e a resposta ao mesmo. Recolha de dados com recurso a SClínico® e análise estatística através de SPSS®.

No total, foram identificados 27 doentes com CPmHS, com uma idade mediana ao diagnóstico de 73,2 anos . O ECOG mediano avaliado no início do tratamento foi de 1, com presença de doença de alto volume em 85,2% dos doentes (N=23).

22,2% (N=6) dos doentes tinham registo de realização de radioterapia previamente Cerca de 51,8% (N=14) tem resultado de estudo genético dirigido até à data, com a deteção de um caso de mutação BRCA 2.

Cerca de 81,4% (N=22) dos doentes apresentavam Gleason igual ou superior a 8 ao diagnóstico, com um PSA mediano prévio a ADT de 28,08 – 100% dos doentes obtiveram uma redução do PSA igual ao superior a 50% nos primeiros 3 meses de tratamento, com um PSA mediano de 9,48 aos 3 meses e um PSA nadir mediano de 0,095. 22,2% dos doentes (N=6) obtiveram um PSA nadir indetetável.

Até à data, 70,4% (N=19) dos doentes mantêm tratamento, com uma duração mediana de 8,9 meses. 29,6% dos doentes (N=8) suspenderam tratamento – 4 por progressão de doença, 2 por reação adversa grau 3 ou superior e 1 por vontade do doente. Quanto à progressão de doença, 2 doentes seguiram para 2ª linha de terapêutica antineoplásica sistémica com docetaxel e 1 doente com abiraterona.

Quanto a toxicidade associada a fármaco, foram registadas em 40,7% dos doentes (N=11), 8 dos quais com toxicidade cutânea e 7 desses grau 3 ou superior, sendo que 2 tiveram necessidade de suspensão definitiva de tratamento nesse contexto; 2 doentes tiveram registo de hepatotoxicidade, inferior a grau 3.

Os doentes identificados apresentam perfil similar foram semelhantes em termos de idade, PS e características de doença ao do estudo TITAN.

Apesar do número reduzido de doentes, é possível atestar quanto à segurança da apalutamida, com a identificação de 2 casos de descontinuação de tratamento em contexto de toxicidade cutânea grave.

Contudo, é necessário a continuação de estudos com dados de vida real para um melhor mapeamento da realidade portuguesa no que concerne a doentes sob esta terapêutica no contexto de CPmHS.

PO09 CANCRO DO OVÁRIO: DOS SINTOMAS AOS GENES

Cristiana Honrado Martins¹; Marta Viana Pereira¹; José Miguel Rocha¹; Maurício Peixoto¹; Bárbara Ribeiro¹; Joana Cunha¹; Catarina Pardal¹; Carla Monteiro¹; Luísa Queiroz¹; Paula Serrano¹; Catarina Portela¹

1 - Hospital de Braga

Introdução: O cancro do ovário é a segunda neoplasia ginecológica mais frequente, sendo a principal causa de morte por cancro ginecológico em países desenvolvidos. Apesar da etiopatogenia desconhecida, a associação com vários fatores de risco foi já estabelecida. A presença de mutações BRCA aumenta de forma significativa o risco, pelo que se recomenda a testagem ao diagnóstico.

Objetivos: 1. Avaliação dos intervalos temporais compreendidos entre o início dos sintomas e o diagnóstico de cancro do ovário. 2. Caracterização da população de doentes com cancro do ovário. 3. Avaliação da testagem da mutação BRCA no carcinoma do ovário.

Material e Métodos: estudo observacional e retrospectivo. Critérios de inclusão: mulheres diagnosticadas com cancro do ovário entre Janeiro/2021 e Dezembro/2023, num hospital central português.

Resultados: No período em estudo foram diagnosticadas 41 mulheres com cancro do ovário (idade mediana: 67 anos, a maioria com ECOG-PS ≤ 2). O tempo médio entre início de sintomas de alerta para cancro do ovário (referidos como 'sintomas' a partir daqui) e a procura de cuidados de saúde foi de 63 dias (2.1 meses), maioritariamente em contexto de urgência hospitalar ou cuidados de saúde primários. A distensão e dor abdominais foram os sintomas mais vezes reportados, e que motivaram, em média, 3 observações médicas até referência hospitalar (75% das vezes para a especialidade de Ginecologia). Entre a primeira consulta hospitalar e o diagnóstico definitivo decorreu, em média, 29 dias. No entanto e, globalmente, todo o processo diagnóstico (entre o início dos sintomas e o diagnóstico definitivo) demorou, em média, 251 dias (8.4 meses).

Em relação ao tumor, 85% correspondia a carcinoma seroso de alto grau; a maioria (68%) com estadió avançado ao diagnóstico (FIGO \geq IIIC). Em relação ao tratamento: 66% das doentes foram propostas para tratamento sistémico com quimioterapia (42% destas com intuito neoadjuvante), iniciada, em termos medianos, nos primeiros 23 dias após Consulta de Decisão Terapêutica. Foram registados 7 óbitos após um ciclo de quimioterapia (17% do total da amostra). A taxa de mortalidade global no período em avaliação foi de 32%, atribuível a progressão de doença.

Em Dezembro/2022, foi implementado um protocolo multidisciplinar para otimização do processo de testagem para mutações BRCA em doentes com carcinoma do ovário avançado (epitelial, não mucinoso). Previamente, em 2021/2022, foram testados ao diagnóstico 48% dos casos detetados (1 mutação RAD51C; 1 mutação BRCA1). Após a implementação do protocolo, ao longo de 2023, 72% dos novos diagnósticos foram testados, com a maioria dos não-testados a falecer antes da colheita. Foram detetados 2 variantes de significado incerto BRCA2. Registou-se uma diminuição nos tempos medianos entre a realização do teste e a obtenção do seu resultado (58% para o teste somático e 60% no germinativo).

Discussão: A história natural do cancro do ovário, com muitos diagnósticos tardios em estádios avançados, acarreta dificuldades a nível do tratamento e controlo oncológico. A presença de mutação BRCA aumenta o risco de cancro do ovário em 16-65% e, assim sendo, as orientações vão no sentido da obrigatoriedade da testagem para mutações BRCA (somática/germinativa) em todas as mulheres com cancro do ovário (epitelial, não mucinoso), dadas as implicações terapêuticas. Em doentes com cancro do ovário avançado, portadoras de mutação BRCA e sem progressão de doença após quimioterapia de primeira linha com platino, o tratamento de manutenção com inibidor da PARP tem benefício demonstrado na sobrevivência global. A otimização dos circuitos de testagem da mutação BRCA (somática e germinativa) é fundamental no processo diagnóstico e tratamento de cancro do ovário, aumentando o número de doentes testadas e, em consequência, a probabilidade de casos positivos. A médio-longo prazo espera-se um impacto positivo a nível do tratamento e seguimento das doentes, bem como da identificação e monitorização das famílias.

Conclusão: O cancro do ovário apresenta, ainda hoje, taxas de morbimortalidade elevadas, para o qual a sintomatologia inicial inespecífica e os atrasos no diagnóstico e início de terapêutica podem contribuir de forma significativa. As ações de educação para a saúde junto da população e de diferentes profissionais de saúde podem ajudar na mitigação deste atraso diagnóstico. A pesquisa da mutação BRCA reveste-se de um carácter obrigatório e fundamental para uma prática clínica correta, com implicações na terapêutica e na testagem e aconselhamento genético de familiares.

Palavras-chave: Cancro do ovário, diagnóstico, mutação BRCA, genética, tratamento

PO10 PIPAC EM DOENTES COM METÁSTASES PERITONEAIS IRRESSECÁVEIS: EXPERIÊNCIA DE UM CENTRO PORTUGUÊS

José P Vieira De Sousa^{1,2}; Marisa Aral^{1,2}; Tiago Bouça-Machado^{1,2}; Frederica Gonçalves^{1,2}; Sara Meireles^{2,3}; Nuno Tavares^{2,3}; Andreia Costa^{2,3}; Bárbara Viamonte⁴; Joanne Lopes⁵; Elisabete Barbosa^{1,2}

1 - Serviço de Cirurgia Geral, ULS São João. Porto, Portugal; 2 - Faculdade de Medicina da Universidade do Porto, Porto, Portugal; 3 - Serviço de Oncologia Médica, ULS São João. Porto, Portugal; 4 - Serviço de Radiologia, ULS São João. Porto, Portugal; 5 - Serviço de Anatomia Patológica, ULS São João. Porto, Portugal

O procedimento *PIPAC* (*Pressurized Intraperitoneal Aerosol Chemotherapy*) é uma nova técnica intra-abdominal para abordar a carcinomatose peritoneal irressecável, podendo ser realizada isolada ou alternadamente com quimioterapia sistémica.

O objetivo deste estudo foi avaliar a experiência inicial do procedimento *PIPAC* num centro português especializado em Quimioterapia Intraperitoneal Hipertérmica (*HIPEC*).

Procedeu-se à análise retrospectiva de todos os procedimentos *PIPAC* realizados entre junho de 2022 e outubro de 2023 num hospital público terciário. Os dados recolhidos para análise foram: tumor primário, volume de ascite, *Peritoneal Cancer Index (PCI)*, esquema de quimioterapia, resposta patológica, morbilidade, duração do internamento e mortalidade. Na análise estatística foi utilizado o software *IBM® SPSS® Statistics* versão 29.

Entre junho de 2022 e outubro de 2023, realizou-se 40 procedimentos *PIPAC* em 20 doentes consecutivos com *Eastern Cooperative Oncology Performance Status (ECOG-PS)* ≤ 2. Destes, 15 doentes (75%) eram do sexo masculino, e a idade mediana no primeiro *PIPAC* foi de 64,5 anos. Em 12 doentes (60%), o tumor primário localizava-se no estômago; o *PCI* mediano foi de 13; 8 doentes (40%) realizaram pelo menos 3 procedimentos *PIPAC*, e a mediana de procedimentos *PIPAC* foi de 2. De acordo com o *Common Terminology Criteria for Adverse Events (CTCAE)*, verificou-se complicações major (*CTCAE* grau 3 e 4) em 2 procedimentos *PIPAC* (2%) e, de acordo com a classificação de *Clavien-Dindo (CD)*, verificou-se 2 complicações graves (*CD* ≥ IIIa). Durante o internamento, houve 2 reintervenções, e nos primeiros 30 dias faleceu 1 doente por progressão da doença. A sobrevida global mediana após o diagnóstico foi de 12 meses (variação, 1 – 41 meses), e a partir do primeiro procedimento *PIPAC* foi de 4 meses (variação, 0 – 16 meses). Excluindo casos com carga peritoneal metastática muito elevada, ou seja, tendo em conta apenas os doentes com *PCI* entre 2 e 26, e submetidos a mais do que 1 *PIPAC*, a sobrevida global mediana após o diagnóstico foi de 17,5 meses (variação, 4 – 41 meses). Na avaliação da resposta utilizou-se o *Peritoneal Regression Grading Score (PRGS)* em seis procedimentos *PIPAC*, e a mediana do *PRGS* foi 2,00 (variação, 1 - 2). Um doente foi submetido a cirurgia com intenção curativa após terapêutica bidirecional, tendo sido alcançada uma ressecção R0.

O procedimento *PIPAC* parece ser exequível e seguro no tratamento da carcinomatose peritoneal, com baixa morbilidade e com internamento hospitalar de curta duração. Este pode ser realizado inicialmente em doentes com carcinomatose peritoneal não elegíveis para cirurgia, com o objetivo de reduzir a invasão tumoral; ou com o intuito paliativo, reduzindo os sintomas, em especial a ascite. As contraindicações deste procedimento são a obstrução intestinal e a presença de múltiplas aderências intra-abdominais.

Palavras-chave: Carcinomatose peritoneal irressecável, Quimioterapia Intraperitoneal Hipertérmica (*HIPEC*), *Pressurized Intraperitoneal Aerosol Chemotherapy (PIPAC)*, Cancro gástrico

PO11 TRATAMENTO DA METASTIZAÇÃO PERITONEAL COM ORIGEM GÁSTRICA, COLORRETAL E OVÁRICA – ANÁLISE RETROSPECTIVA DE UM CENTRO

Pedro Azevedo¹; Afonso Oliveira¹; André Bento¹; Catarina Gomes¹; Catarina Figueira¹; Beatriz Madeira¹; Diogo Albergaria¹; Rita Garrido¹

1 - Hospital Beatriz Ângelo

Vários tumores digestivos e ginecológicos têm a capacidade de metastizar para a cavidade peritoneal e o aparecimento de carcinomatose peritoneal têm um impacto negativo na sobrevivência dos doentes, muitas vezes não ultrapassando os 12 meses com tratamento paliativo. Nas últimas décadas houve uma alteração de paradigma, passando a encarar esta via de metastização mais como doença regional, de tal forma que a aplicação da citorredução com quimioterapia hipertérmica intraperitoneal (HIPEC) mostrou a possibilidade de modificar em alguns doentes o seu prognóstico.

Analisar os resultados oncológicos da cirurgia citorrredutora com HIPEC nos doentes com metastização peritoneal de carcinoma colorretal, gástrico e ovárico.

Estudo retrospectivo unicêntrico dos doentes submetidos a cirurgia citorrredutora com HIPEC entre 2016 e 2022 por metastização peritoneal de carcinoma gástrico, colorretal e ovárico. O esquema de quimioterapia intraperitoneal utilizado para os carcinomas do ovário e do estômago foi cisplatina com doxorubicina e para o carcinoma colorretal foi mitomicina C. O *cutoff* de índice de carcinomatose peritoneal (PCI), de acordo com a classificação de Sugarbaker, para a realização da cirurgia foi de 6 para o carcinoma gástrico, 20 para o colorretal e sem limite para o carcinoma do ovário. A quantificação de tumor residual após citorredução foi classificada de acordo com a *Completeness of Cytoreduction Score* (CC). A morbilidade pós-operatória foi categorizada de acordo com a classificação Clavien-Dindo. A análise estatística das variáveis e a análise de sobrevivência com curvas de Kaplan-Meier foram realizadas no software SPSS v.25. Identificados 41 doentes, sendo 25 (61%) do sexo feminino, com idade mediana de 62 anos. Três (7%) doentes têm como tumor primário o estômago, 10 (25%) o ovário e em 28 (68%) doentes, o tumor primário era colorretal. A metastização revelou-se síncrona em 17 (41%) doentes. O PCI mediano foi de 8,5 para o carcinoma colorretal, de 1 para o carcinoma gástrico e de 5 para o carcinoma do ovário. Em apenas um procedimento a citorredução não foi completa (CC-1). Ocorreu morbilidade igual ou superior à classe IIIB em 16 (39%) procedimentos, incluindo um caso de mortalidade. A sobrevivência global aos 3 anos dos doentes com carcinoma gástrico foi de 33%, com carcinoma do ovário foi de 69% e com carcinoma colorretal foi de 62%. A sobrevivência livre de doença aos 3 anos dos doentes com carcinoma gástrico foi de 33%, com carcinoma do ovário foi de 38% e com carcinoma colorretal foi de 33%. A utilização da cirurgia citorrredutora com HIPEC tem a possibilidade de modificar o curso natural de doença oncológica com disseminação peritoneal, com aumento da sobrevivência, porém a sua utilização deve ser criteriosa uma vez que pode acarretar uma morbilidade importante. A seleção dos doentes de acordo com o seu valor de PCI, adequado ao tumor primário, é igualmente importante para eleger os doentes que melhor podem beneficiar deste procedimento.

Palavras-chave: carcinomatose, citorredução

PO12 PAPEL PROGNÓSTICO DA REDUÇÃO DO CA19.9 NAS PRIMEIRAS 8 SEMANAS DE QUIMIOTERAPIA NEOADJUVANTE EM DOENTES COM ADENOCARCINOMA PANCREÁTICO BORDERLINE

Carina Teixeira¹; Marina Gonçalves¹; Inês Rego¹; Andreia Coelho¹; Sara Meireles¹; Cristina Sarmento¹; Miguel Barbosa¹; Maria João Ribeiro¹

1 - Centro Hospitalar Universitário São João

O adenocarcinoma pancreático é uma neoplasia agressiva com taxas de sobrevivência global aos 5 anos de 8%. Aproximadamente 15% dos doentes necessitam de quimioterapia neoadjuvante (QTNA) para serem elegíveis para cirúrgica que é o único tratamento curativo. O Ca19.9 é um biomarcador sérico frequentemente usado para monitorizar a evolução da doença apresentando, por isso, um papel importante na identificação precoce de ausência de resposta ao tratamento.

Avaliar o impacto da redução do Ca19.9 nas primeiras 8 semanas de tratamento na sobrevivência global (SG) e sobrevivência livre de progressão (SLP) em doentes com diagnóstico de adenocarcinoma do pâncreas submetidos a QTNA.

Análise retrospectiva de doentes com diagnóstico de adenocarcinoma do pâncreas *borderline* submetidos a QTNA, entre janeiro/2014 e dezembro/2022. A avaliação do Ca19.9 foi realizada antes do início da quimioterapia e após 8 semanas. Os doentes foram estratificados de acordo com a variação do Ca19.9 (redução <40%; 41-60%; 61-80%; e >80%). Doentes que faleceram neste período, não apresentavam elevação de Ca19.9 ao diagnóstico, e não tinham avaliação de Ca19.9, foram excluídos. A análise de SG e SLP foi realizada através do método de Kaplan-Meier. Foi utilizado o teste log-rank na análise univariada.

Foram incluídos 43 doentes com idade mediana de 63 anos [35-80]. A maioria destes eram homens (n=23, 53.5%) e com ECOG-PS entre 0 e 1 (n=38, 88.4%). Relativamente aos esquemas de QTNA, 26 doentes (60.5%) realizaram FOLFIRINOX, 16 doentes (37.2%) gemcitabina e 1 doente (2.3%) realizou FOLFOX. Após QTNA, 8 doentes (18.6%) foram submetidos a cirurgia e destes 7 doentes (87.5%) tiveram descida do Ca19.9 (p=0.666). A diminuição do Ca19.9 às 8 semanas demonstrou estar associada a melhor SLP [7 meses (IC95% 5.427-8.573) vs. 2 meses (IC95% 1.026-2.974), p=0.035] e a uma tendência para melhor SG (15 meses (IC95% 9.482-20.518) vs. 11 meses (IC95% 3.696-18.304), p=0.223]. Na estratificação da redução do Ca19.9 verificámos para a SLP: <40% mSLP= 6 (IC95% 4.451-7.549, n=8), 41-60% mSLP=4 (IC95% 1.434-6.566; n=7); 61-80% mSLP= 8 (IC95% 1.532-14.468, n=8), >80% mSLP=8 (IC95% 6.734-9.266, n=11), p= 0.028. Para a SG verificámos: <40% mSG=12 (IC95% 2.298-21.702); 41-60% mSG=24 (IC95% 0-57.361); 61-80% mSG=20 (IC95% 5.962-34.038); >80% mSG=12 (6.821-17.179), p=0.756.

Nesta análise observou-se que a diminuição dos níveis de Ca19.9 nas primeiras 8 semanas de tratamento correlacionou-se significativamente com maior SLP (mSLP 7 vs. 2 meses, p=0.035). Este benefício parece ser superior com reduções mais expressivas do Ca19.9. Apesar de estatisticamente não significativo também a redução do Ca19.9 esteve associada a maior probabilidade de cirurgia (p=0.666). Assim, o Ca19.9 poderá ser um útil preditor de resposta ao tratamento, contudo são necessários mais estudos, de maiores dimensões, para que se possa validar estes resultados.

Palavras-chave: Ca19.9, Adenocarcinoma pancreático, Quimioterapia neoadjuvante

PO13 ANÁLISE RETROSPECTIVA DA EFICÁCIA E PERFIL DE SEGURANÇA DO ABEMACICLIB EM MONOTERAPIA OU EM COMBINAÇÃO COM TAMOXIFENO EM DOENTES COM CANCRO DA MAMA.

João Gouveia Da Fonseca¹; Susana Amaral¹; Élia Cipriano¹; Cristina Oliveira¹; Ana Sofia Patrão¹; Maria Cassiano¹; Joana Bordalo E Sá¹; Inês Pousa¹; Marta Ferreira¹; Cláudia Vieira¹; António Miguel Abreu¹; Ana Magalhães Ferreira¹

1 - IPO-Porto

Os inibidores CDK4/6 (iCDK4/6) são uma importante arma terapêutica no tratamento do cancro da mama metastizado com recetores hormonais positivos (RH +), HER2 negativo, tendo demonstrado um impacto da PFS (sobrevivência livre de progressão) e em alguns casos de sobrevivência global quando utilizados na 1º/2º linha terapêutica. No entanto, a inibição desta via poderá ser importante mesmo em linhas posteriores. No ensaio clínico de fase 2, nextMONARCH, o Abemaciclib em monoterapia ou associado ao Tamoxifeno, demonstrou um benefício na Sobrevida Global (OS) e Sobrevida Livre de Progressão (PFS), quando usado em 3ª linha ou posterior.

O objetivo primário do estudo é avaliar o OS e PFS aos 12 e 24 meses após a iniciação do tratamento com Abemaciclib e analisar as toxicidades associadas ao tratamento.

Foram recolhidos retrospectivamente dados dos doentes tratados com Abemaciclib em monoterapia ou em associação ao Tamoxifeno para cancro da mama metastizado em linhas avançadas (≥3 linhas), que não tinham sido previamente expostas a iCDK 4/6, numa única Instituição, desde 06/11/2020 até 30/06/2023.

Das 8 doentes incluídas, 6 foram tratadas com Abemaciclib em monoterapia, 2 com Abemaciclib em associação ao Tamoxifeno. A duração mediana de tratamento foi 9,15 meses. Observou-se uma OS mediana 21,63 meses e uma PFS mediana de 9,12 meses. Aos 12 e 24 meses a OS foi de 75% e 42,8%, respetivamente; a PFS 25% e 0% respetivamente. Durante o período de tratamento 75% das doentes tiveram efeitos adversos grau 3, apenas 25% das doentes (2) tiveram diarreia, das quais 1 foi grau 3.

Os dados de vida real apresentados são semelhantes aos observados no Ensaio Clínico nextMONARCH. A toxicidade foi semelhante à previamente descrita para o abemaciclib. A manutenção de um perfil de segurança aceitável e a eficácia terapêutica numa população politratada destacam o potencial do Abemaciclib como uma opção de tratamento valiosa nesse contexto clínico.

Palavras-chave: Abemaciclib, iCDK4/6, Cancro da mama, Cancro da mama metastático, Retrospectivo, Tamoxifeno

PO14 ONCOSHOCK – CHOQUE SÉPTICO NO DOENTE ONCOLÓGICO NOS CUIDADOS INTENSIVOS

Daniel Bandarra¹; Nídia Cunha¹; Beatriz Gosalbez¹; Ana Gomes¹; Pedro Santos¹

1 - Centro Hospitalar Universitário do Algarve

A mortalidade do choque séptico afeta cerca de 40% dos doentes críticos. O doente oncológico nos últimos anos apresenta um aumento da taxa de sobrevivência, pelo que se tem observado um aumento nas admissões destes pacientes nas unidades de Cuidados Intensivos. Vários estudos têm vindo a analisar fatores preditivos de mortalidade, incluindo a doença oncológica, sendo ainda controverso o efeito da doença oncológica na resposta ao choque séptico.

Este estudo procura analisar a resposta do doente oncológico vs doente não oncológico ao choque séptico numa Unidade de Cuidados Intensivos.

Procedeu-se a um estudo exploratório retrospectivo com todos os pacientes diagnosticados com choque séptico entre Janeiro de 2022 e Junho de 2023 (N=213). Comparou-se a mortalidade, a duração de internamento e variáveis da resposta ao choque séptico entre o doente oncológico e o doente não oncológico. Foram consideradas diferentes variáveis clínicas, bioquímicas assim como variáveis intrínsecas da doença oncológica. A significância dos resultados foi avaliada por t-teste para a análise de variáveis numéricas e chi-quadrado para análises categóricas. Dentro das análises efetuadas, é de referir que a mortalidade e o tempo de internamento entre o doente oncológico e o doente não oncológico no choque séptico não é estatisticamente significativa. Não obstante existe uma tendência para o aumento do tempo de internamento para o doente oncológico.

Dentro das análises efetuadas, é de referir que a mortalidade e o tempo de internamento entre o doente oncológico e o doente não oncológico no choque séptico não é estatisticamente significativa. Não obstante existe uma tendência para o aumento do tempo de internamento para o doente oncológico. Seria importante expandir a amostra do estudo, assim como considerar populações de outras regiões do país.

Palavras-chave: Choque Séptico, Mortalidade

PO15 REAL-WORLD ASSESSMENT OF CLINICAL SAFETY PROFILE OF PAZOPANIB - A UNICENTRI EXPERIENCE

Filipa Pateiro¹; Ana Rosa¹; Frederico Fonseca¹

1 - Unidade Local de Saúde do Alentejo Central

Pazopanib (PZP) is a potent inhibitor of Tyrosine Kinases, indicated for treatment approved by the European Medicines Agency for first-line treatment of advanced renal cell carcinoma (mRCC). CYP3A4 is the main enzyme involved in its metabolism, its distribution by P-gp and BCRP and its absorption is pH dependent. Thus, the drug has a high potential for interaction with other medications, impacting its pharmacokinetics, pharmacodynamics and consequently its safety profile.

This study aimed to evaluate the safety of patients treated with PZP, with metastatic mRCC, in order to identify and quantify the incidence of reactions Adverse Medications and Drug Interactions.

As an inclusion criterion, only patients with mCRC undergoing pharmacological therapy with PZP, during a period of 3 years, 2021-2024, were eligible. A retrospective analysis was carried out through the evaluation of analytical parameters, consultation of the clinical record to access adverse reactions. The therapeutic history and domiciliary medication were accessed in order to identify the drug interactions.

Twenty-two patients aged mean age 69 were eligible for the study. Patients completed, on average, domiciliary medication with 7 drugs. Thrombocytopenia was observed in 56% of patients, of which 80% corresponded to a platelet reduction of $\leq 30\%$. There was an increase in ALT/AST in 50% of the population, 22% elevation $\geq 8xULN$. In 67% of patients, LDH values $\geq 3xULN$, 28% had moderate hepatic impairment and 11% severe. Thyroid dysfunction was identified in 33% sick. A total of 25 drug interactions were identified, with 90% of patients experiencing at least 1 drug interaction. Class X drug interactions were detected in 64% of patients, responsible for the increased toxicity of the drug with an impact on the safety profile. 2 of these patients developed cholestatic disease.

The present study demonstrates the importance of implementing Active Pharmacovigilance programs in a Real-World Evidence context, in order to access better characterization of the safety profile of drugs. Our study observed more ADRs than those described in the Clinical Trials and PASS studies.

A high rate of clinically relevant drug interactions was observed, of which it is estimated that around 48% contributed to an increase in the serum concentration of PZP, and consequent exacerbation of drug toxicity.

Palavras-chave: Pazopanib, safety profile, Drug interactions

PO16 INTERAÇÕES MEDICAMENTOSAS CLINICAMENTE RELEVANTES NO DOENTE ONCOLÓGICO

Joana Simões¹; Fábio Glória¹; Andreia Colaço¹; José Branco¹; Carolina Marques¹; Maria Rosado¹; Miriam Capoulas¹; Cláudia Santos¹

1 - Hospital da Luz Lisboa

A ocorrência de interações medicamentosas existe quando o efeito de um fármaco é alterado devido à administração concomitante de outro medicamento, sendo uma causa importante de diminuição de eficácia ou aumento de toxicidade. Na prática hospitalar, este aspeto reveste-se de uma maior importância quando se consideram medicamentos com estreita margem terapêutica ou que requerem manutenção de determinados níveis séricos, como sejam os medicamentos oncológicos. Adicionalmente, os doentes polimedicados apresentam um risco aumentado de interações medicamentosas, pelo que a sua ocorrência pode provocar efeitos não desejados e respostas negativas ao tratamento, levando inclusive à suspensão do mesmo.

A complexidade dos mecanismos associados às interações medicamentosas necessita de uma abordagem multidisciplinar, que depende da classificação do risco da interação.

A presença de farmacêuticos hospitalares capacitados e integrados na equipa de oncologia é fundamental para garantir o sucesso do tratamento proposto, detetando potenciais interações que possam provocar dano ou comprometer a eficácia do tratamento.

Estimar a prevalência e o possível risco associado às potenciais interações medicamentosas detetadas no âmbito do tratamento do doente oncológico.

Estudo observacional retrospectivo num período de 20 meses, entre janeiro de 2022 e dezembro de 2023.

Foram incluídos os doentes oncológicos seguidos no âmbito de hospital dia médico de oncologia e ambulatório, com proposta de início ou mudança de esquema terapêutico.

A recolha de dados foi realizada em Microsoft Excel em dois momentos distintos:

- nos doentes em tratamento com terapêutica oral a deteção das interações foi realizada no momento da consulta farmacêutica em regime de ambulatório;
- nos doentes em tratamento com medicação injetável, esta identificação foi feita previamente ao início de uma nova linha terapêutica.

O potencial risco das interações medicamentosas registadas foi avaliado recorrendo à classificação da base de dados do UpToDate (Lexicomp® Drug Interactions).

Sempre que se identificou uma interação como sendo D ou X, o médico assistente foi contactado, para que fosse tomada uma decisão atempada acerca da abordagem terapêutica a instituir.

Foi feita uma análise descritiva em Microsoft Excel, com registo das interações de categoria D ou X e patologia associada.

Foram feitos 606 registos de verificação, identificando 111 interações com risco D ou X (18% do total). Na avaliação global, o maior número de verificações efetuadas ocorreu na neoplasia da mama (n=147; 24,3%), hemato-oncologia (n=100; 16,5%) e intestinal (n=95; 15,7%).

Tendo em conta a localização da doença oncológica, os tumores de mama (n=28; 25,2%), urológicos (n=23; 20,7%) e hemato-oncológicos (n=21; 18,9%) foram os que apresentaram maior número de interações D ou X.

Avaliando a prevalência de interações D ou X, no total de interações de cada área oncológica, os tumores urológicos tiveram mais representatividade (n=23/55; 41,8%), seguidos dos tumores hemato-oncológicos (n=21/100; 21%) e pulmonares (n=14/67; 20,9%).

Relativamente às intervenções farmacêuticas associadas à categoria D ou X, verificou-se uma elevada aceitação por parte da equipa médica (n=8/111; 92,7%).

Este estudo permitiu verificar uma maior prevalência de interações clinicamente relevantes nos doentes com cancro de mama, o que pode estar relacionado com a fragilidade dos mesmos, bem como com a medicação de domicílio instituída.

A existência de medidas implementadas na deteção e registo de interações medicamentosas, permite uma intervenção farmacêutica direcionada, com vista a otimizar a terapêutica e resultados.

Face ao nosso estudo, de modo a tornar a análise dos dados mais robusta, encontram-se em processo de revisão os critérios a preencher, de modo a incluir o género, a idade e medicamentos verificados.

A gestão da deteção das interações medicamentosas cria a possibilidade de avaliar outros parâmetros que possam influenciar o decurso do tratamento, tais como a própria patologia, o grupo farmacoterapêutico e a farmacocinética/farmacodinâmica do fármaco. Assim, este estudo poderá permitir dinamizar a monitorização farmacocinética de medicamentos oncológicos.

Palavras-chave: Interações medicamentosas, prevalência, Risco, medicamentos oncológicos

PO17 QUANTOS PROTOCOLOS DE HIDRATAÇÃO DE CISPLATINA PRECISA UM HOSPITAL?

Vera Pires¹; Maria Texeira¹; Rui Marques¹

1 - IPO Lisboa

A cisplatina é um agente citotóxico usado em regimes de quimioterapia(QT) nos tumores sólidos (TS).[1] Devido ao risco de nefrotoxicidade é sempre indicada a hidratação para prevenir lesões renais.[1,2] Em 2018, quando informatizamos os protocolos de QT dos TS, verificamos a existência de variações nos protocolos de hidratação à base de cisplatina(HC). De acordo com a bibliografia, esta falta de padronização poderá levar a um tratamento sub-ótimo, a erros e a um uso desnecessário de recursos.[1,3]

Padronizar os protocolos de HC usados nos regimes de QT dos TS em adultos na nossa Instituição.

Auditoria aos protocolos de HC usados em TS em adultos, revisão da literatura para construção de um protocolo padronizado baseado em evidência.

Reunimos 31 regimes de QT com cisplatina. Verificamos variações: volume de hidratação(VH) pré e pós-cisplatina, volumes de diluição do fármaco, tempo de perfusão, hidratação oral(HO) e na suplementação iónica. Apuramos que todos tinham indicação para realizar cisplatina apenas "débito urinário>100ml/min", uso de manitol antes da cisplatina e furosemida em SOS. Através da bibliografia consultada e informação recolhida foram compostos 4 regimes: HC1<40mg/m²(Hdia) e HC2<40mg/m²(int.), HC3:41-60 mg/m² e HC4:61-100mg/m². Relativamente ao VH e tempo total de tratamento: HC1=1500 ml, 2 h; HC2=2000 ml, 4h; HC3:2500 ml, 5h; HC4:3500ml, 7,5h. No HC1 retiramos 2h de tempo de HDia, alterando para HO. Todos os protocolos a cisplatina têm perfusão 1h, exceto o HC4. Todos os protocolos têm suplementação de magnésio e potássio. É nossa intenção fazer uma avaliação do impacto desta intervenção, da perspectiva do doente e da Instituição.

A otimização dos resultados nos doentes em oncologia passa também pelos cuidados de suporte. Apesar da falta de consenso na bibliografia, foi criado um protocolo padronizado com base nas evidências e na prática clínica de nossa Instituição. É nossa intenção avaliar o impacto desta intervenção, na perspectiva do doente e da Instituição.

Palavras-chave: Cisplatina, protocolo, hidratação, quimioterapia

PO18 TRABECTEDINA NEOADJUVANTE NOS LIPOSSARCOMAS MIXOIDES - DADOS DE VIDA REAL

Rita Carrilho Pichel¹; João Queirós Coelho¹; Hugo Miguel Miranda¹; Laura Prata Guerra¹; Cristina Soares²; André Coelho⁴; João Louro³; Ridhi Ranchor¹; Raquel Romão¹; Eugénia Rosendo¹; Alexandra Araújo¹; Manuel Magalhães¹; António Araújo¹

1 - Serviço de Oncologia Médica, Unidade Local de Saúde de Santo António; 2 - Serviços Farmacêuticos, Unidade Local de Saúde de Santo António; 3 - Serviço de Radiologia, Unidade Local de Saúde de Santo António; 4 - Serviço de Anatomia Patológica, Unidade de Saúde Local de Santo António

O lipossarcoma mixoide é um sarcoma de tecidos moles caracterizado pela translocação DDIT3/CHOP, que pode ser preditiva de resposta ao tratamento com trabectedina. Este tratamento dirigido foi recentemente comparado com o *standard of care*, de quimioterapia com antraciclina, com eficácia não-inferior e perfil de segurança favorável. Assim, consideramos que a utilização de trabectedina neoadjuvante possa ser benéfica em casos de lipossarcoma mixoide localmente avançado, para prevenir a amputação, sem comprometer os resultados clínicos a longo prazo

Pretendemos avaliar os resultados da experiência da nossa instituição no tratamento com trabectedina neoadjuvante nos lipossarcomas mixoides.

Da lista de pacientes que receberam trabectedina de 2015 a 2023, selecionámos os casos consecutivos de lipossarcoma mixoide irrecetável, previamente não tratados com quimioterapia ou radioterapia. Realizámos a colheita de dados através do processo clínico eletrónico. As imagens de ressonância magnética basal e de avaliação de resposta após 6 ciclos de trabectedina bem como as taxas de resposta tumoral foram revistas pelo Radiologista e Anatomopatologista dedicados à área de sarcomas. Efetuamos a análise descritiva e estatística, com recurso ao programa Microsoft Office Excel 2007.

Reportamos os resultados de 5 doentes do sexo masculino, com uma média de idade de 50 anos, com lipossarcoma mixoide irrecetável nos membros inferiores. Todos os doentes completaram 6 ciclos de trabectedina neoadjuvante. Observamos 100% de doença estável pelos critérios RECIST, com resposta radiológica subjetivamente favorável em dois doentes. À exceção de uma perda de seguimento para outra instituição, todos os doentes foram submetidos a resseção cirúrgica com intenção curativa, com preservação de membro. Não houve respostas patológicas completas, mas um doente alcançou uma resposta tumoral >90% por análise morfológica. Conforme descrito anteriormente, ocorreu maturação das células em adipócitos, com consequentes desafios particulares na avaliação da resposta objetiva e durante a resseção cirúrgica. Dois doentes realizaram radioterapia adjuvante por envolvimento microscópico das margens cirúrgicas. Com uma mediana de tempo de seguimento de 13 meses, não ocorreu nenhum evento de progressão de doença ou óbito. A trabectedina foi geralmente bem tolerada, sem levantar preocupações adicionais de segurança.

Os nossos dados de vida real da trabectedina neoadjuvante nos lipossarcomas mixoides são encorajadores. São necessários estudos adicionais, com maior tempo de seguimento e *endpoints* de sobrevivência e qualidade de vida, para recomendar este tratamento.

PO19 ASSOCIAÇÃO DE TRIFLURIDINA/TIPIRACIL (TAS-102) COM BEVACIZUMAB NO CANCRO COLORRETAL METASTÁTICO: DADOS DE VIDA REAL

Rita Aranha¹; Viktor Malyarchuk¹; Cecília Caramujo¹; Rafael Marques¹; Filipe Veiga¹; Sofia Amorim Oliveira¹; Manuela Machado¹

1 - ULS Entre Douro e Vouga

A associação trifluridina/tipiracil (TAS-102) e bevacizumab está atualmente bem estabelecida no tratamento de terceira linha do cancro colorretal metastático (mCRC), tendo sido demonstrada a melhoria na sobrevivência global (SG) quando comparada a monoterapia com TAS-102.^{1,2}

Caracterizar os doentes com mCRC que realizaram terapêutica com TAS-102 e TAS-102 com bevacizumab na consulta de oncologia de um centro hospitalar, assim como avaliar a sua SG e sobrevivência livre de progressão (PFS).

Estudo de coorte retrospectivo dos doentes com mCRC submetidos a TAS-102 e TAS-102 com bevacizumab seguidos na consulta de oncologia entre 1 de março de 2019 e 8 de janeiro de 2024. Análise das características da doença e dos doentes com mCRC, avaliando ainda os dados de SG e PFS.

Foram analisados 28 doentes no total, com idade mediana de 57 anos (amplitude interquartil (AIQ) 16,5) ao diagnóstico de cancro colorretal, sendo que 21 doentes apresentavam doença metastática ao diagnóstico. A maioria dos doentes era do sexo masculino (N=16; 57,14%). O *performance status* mediano ao início do tratamento era de 1. 6 doentes foram submetidos a cirurgia de exérese de metástases hepáticas. Quanto à terapêutica sistémica de primeira linha, a maioria dos doentes realizou FOLFIRI e bevacizumab (N=13) ou mFOLFOX6 e bevacizumab (N=8).

Em contexto de tratamento de terceira linha, 21 doentes (75%) realizaram tratamento com TAS-102 e 7 (25%) realizaram TAS-102 e bevacizumab.

No grupo que realizou monoterapia com TAS-102, a idade mediana ao início de tratamento foi de 65 anos, a PFS mediana foi de 4 meses (AIQ 7) e a SG mediana foi de 6 meses (AIQ 10), sendo que 3 doentes fizeram ainda tratamento após TAS-102, 2 com associação FOLFIRI e cetuximab e 1 doente fez *rechallenge* com mFOLFOX6.

Na análise dos doentes que realizaram TAS-102 e bevacizumab, a idade mediana ao início de tratamento foi de 58 anos, a PFS mediana foi de 2 meses (AIQ 4) e a SG mediana foi de 3 meses (AIQ 4), sendo que neste grupo incluem-se 2 doentes ainda sob tratamento atualmente.

O tempo de *follow-up* mediano foi de 38,5 meses. Apenas um doente teve necessidade de suspender terapêutica por toxicidade gastrointestinal (no grupo de TAS-102 em monoterapia).

Apesar das medianas de PFS e SG inferiores no grupo de TAS-102 e bevacizumab, é plausível atribuir tais discrepâncias à imaturidade dos dados e ao reduzido tamanho da amostra analisada.

Salienta-se a importância de opções no tratamento de cancro colorretal metastático com progressão nas terapêuticas paliativas mais precoces, com perfil de toxicidade aceitável, sendo necessários mais estudos neste âmbito.

BIBLIOGRAFIA

[1] Prager GW, Taieb J, Fakih M, et al. SUNLIGHT Investigators. Trifluridine-Tipiracil and Bevacizumab in Refractory Metastatic Colorectal Cancer. *N Engl J Med.* 2023; 388(18):1657-1667.

[2] Mayer RJ, Van Cutsem E, Falcone A, et al. RECURSE Study Group. Randomized trial of TAS-102 for refractory metastatic colorectal cancer. *N Engl J Med.* 2015 May 14;372(20):1909-19. doi: 10.1056/NEJMoa1414325.

PO20 SARCOMAS NÃO-L EM ESTÁDIO AVANÇADO TRATADOS COM TRABECTEDINA: EXPERIÊNCIA DE VIDA REAL

João Coelho¹; Rita Pichel¹; Hugo Miranda¹; Laura Guerra¹; Raquel Romão¹; Eugénia Rosendo¹; Manuel Magalhães¹; António Araújo¹

1 - Centro Hospitalar Universitário de Santo António

Os sarcomas de tecidos moles constituem um grupo heterogêneo de tumores raros que derivam de células mesenquimais primitivas, apresentando alto risco de desenvolver doença metastática. Nos estádios avançados, o uso de trabectedina representa um dos avanços mais significativos dos últimos anos, embora o seu benefício se encontre demonstrado principalmente para o leiomiossarcoma e lipossarcoma (comumente referidos como sarcomas L).

Este estudo pretende avaliar a eficácia e o perfil de toxicidade da trabectedina em doentes com sarcoma não-L em estágio avançado.

Estudo retrospectivo, observacional, unicêntrico, com caracterização de doentes com sarcoma não-L avançado/metastático, tratados com trabectedina entre janeiro de 2015 e junho de 2023. Análise descritiva das características clínico-patológicas e do tratamento. *Endpoints* do estudo: taxa de resposta objetiva, taxa de controlo da doença, sobrevida livre de progressão (SLP), sobrevivência global (SG) e toxicidade (CTCAE v5.0).

Dezasseis doentes com sarcoma não-L em estágio avançado foram tratados com trabectedina. O subtipo histológico mais frequente foi o sarcoma pleomórfico (n=8, 50.0%). Os outros subtipos incluíram fibrossarcoma esclerosante epitelióide (n=2, 12.5%), sarcoma sinovial bifásico (n=2, 12.5%), sarcoma indiferenciado de células fusiformes (n=1, 6.3%), fibrossarcoma (n=1, 6.3%), mixofibrossarcoma (n=1, 6.3%) e tumor fibroso solitário maligno (n=1, 6.3%). A maioria dos doentes recebeu trabectedina como tratamento de segunda linha (n=9, 56.3%). Entre os doentes previamente tratados (n=14, 87.5%), praticamente todos receberam um regime à base de antraciclina como tratamento de primeira linha (n=13, 92.8%). A taxa de resposta objetiva foi de 38.5% (n=5) e a taxa de controlo da doença foi de 84.6% (n=11). Com uma mediana de *follow-up* de 13 meses, a SLP mediana foi de 7.0 meses (IC 95% 5.3-8.7), com um maior benefício estatisticamente significativo para doentes com Eastern Cooperative Oncology Group *performance status* (ECOG) 0-1 (SLP mediana de 7 meses), comparativamente aos doentes com ECOG 2 (mediana de SLP de 2 meses), p=0.007. A SG mediana foi de 13.0 meses (IC 95% 7.2-18.8), com um maior benefício estatisticamente significativo para doentes com tumores grau 1/2 (SG mediana de 29 meses), comparativamente aos doentes com tumores grau 3 (SG mediana de 5 meses), p=0.024. Não se verificaram diferenças quando considerada a linha de tratamento em que a trabectedina foi utilizada (1ª linha, 2ª linha ou subsequentes). A incidência de eventos adversos grau 3 foi de 56.3% (n=9), maioritariamente hematológicos (66.6%, n=6), com 1 caso (10%) de extravasamento, 1 caso (10%) de hiperglicemia e 1 caso (10%) de neutropenia febril.

O tratamento com trabectedina é eficaz na prática clínica e bem tolerado, com um perfil de toxicidade manejável. Os resultados obtidos são semelhantes aos dados publicados. O maior benefício foi obtido em doentes com bom estado geral e tumores não-alto grau.

Palavras-chave: Sarcoma, Trabectedina, Experiência de vida real

PO21 CARDIOTOXICIDADE DA QUIMIOTERAPIA: UN CASO CLÍNICO

Hilda Marta¹; Joana Carvalho¹; Marta Sousa¹; Beatriz Gonçalves¹; Natacha Mourão¹; Paulo Castro¹; Pedro Mota¹; Miguel Falção¹

1 - CHTMAD- Vila Real

A cardiotoxicidade por quimioterapia (QT) causa uma disfunção ventricular (DV) com alta morbimortalidade, efeito que é irreversível com antraciclinas, ao contrário dos anti-her que causam disfunção transitória reversível.

Mulher de 65 anos de idade, ECOG PS0/1 com HTA, DM 2 e obesidade, diagnosticada em abril/2021 com carcinoma invasor de grau 2 recetores hormonais (RH) negativos, Her2 + e Ki67 50 -60% T4dN+Mx. Em maio/2021 iniciou QT com antraciclina e taxano com duplo bloqueio. No terceiro ciclo desenvolveu cardiotoxicidade com diminuição da FEVE 65% para 45% suspenso o duplo bloqueio mantendo paclitaxel semanal. Por toxicidade de paclitaxel e escassa resposta realizou Radioterapia e iniciou Hormonoterapia (HT). Por melhoria da cardiotoxicidade, reintrodução do trastuzumab em monoterapia sem efeito, pelo qual foi suspensa definitivamente terapêutica anti-her 2; manteve HT. Proposta para cirurgia à mama, contudo progressão da doença com metastização cerebral e carcinoma da mama contralateral RH de intensidade fraca, Her2 + sem possibilidade cirúrgica. Realizou capecitabina, interrompida por infeção herpes zóster. Sem resposta ao tratamento, com agravamento franco do estado geral (ECOG PS3), suspendeu tratamento e manteve cuidados de suporte exclusivos. A doente faleceu em fevereiro/2023.

O controlo dos fatores de risco cardiovasculares e avaliação cardíaca prévia diminui a incidência da cardiotoxicidade. A identificação precoce da disfunção ventricular e acompanhamento em cardio-oncologia são fundamentais.

CASOS CLÍNICOS



CC01 CANCRO DA MAMA E PULMÃO SÍNCRONOS EM DOENTE OCTOGENÁRIA: DESCONSTRUINDO O RÓTULO DA IDADE

Miguel Martins Braga¹; Fernando Gonçalves¹; Laura Pratas Guerra¹; António Araújo¹

1 - Unidade Local de Saúde de Santo António, Porto, Portugal

Cancros primários síncronos ocorrem entre 0.5 a 1.7% dos diagnósticos de cancro da mama. Estes casos apresentam uma maior incidência em idades mais avançadas. Apresentamos o caso de um carcinoma da mama esquerda luminal B-like estadio IIIB, segundo a 8ª edição da *American Joint Committee on Cancer (AJCC)*, e um adenocarcinoma do pulmão direito estadio IA2, segundo a 8ª edição da AJCC, síncronos numa paciente octogenária. Esta apresentação clínica suscita reflexões relevantes sobre a abordagem terapêutica de pacientes idosos à luz da área emergente da oncogeriatría.

Mulher de 86 anos, *Eastern Cooperative Oncology Group Performance Status (ECOG-PS)* de 0 e antecedentes de hipertensão arterial, diabetes mellitus tipo 2, dislipidemia, obesidade grau 1 e osteoporose. Menopausa aos 50 anos, sem terapia hormonal de substituição. Realizou mamografias até aos 72 anos descritas como normais. Exposição passiva a fumo de tabaco. Sem história familiar de doença oncológica relevante.

Em julho de 2021, recorreu ao médico assistente por astenia com um ano de evolução e tumefação na mama esquerda em crescimento. Ao exame objetivo, com mama esquerda com retração cutânea no sulco inframamário a nível do quadrante inferior externo (QIE) esquerdo com massa palpável com 30mm de maior diâmetro, limites mal definidos, sem mobilidade em relação ao plano profundo, pele retraída e ruborizada, sem ulceração e sem adenopatias palpáveis. Ecografia e mamografia bilateral com área nodular lobulada hipoecoica e heterogénea (27 mm de maior diâmetro) no QIE esquerdo. Biópsia a evidenciar carcinoma invasivo da mama grau 2, com recetores de estrogénio e progesterona positivos em 98% e 95% das células, respetivamente, *HER-2 – low* (imunohistoquímica com score 2+ e hibridização *in situ* negativa) e positividade para *Ki67* em 5% das células neoplásicas.

Assumido, carcinoma da mama esquerda cT4dN0Mx luminal B-like. Decidido em consulta de grupo hormonoterapia primária com letrozol e reavaliação em 4 semanas. No decorrer, tomografia computadorizada (TC) do tórax de estadiamento evidenciou lesão nodular com 20mm de maior diâmetro na vertente posterior do segmento apical do lobo superior direito, sem outras lesões ou adenopatias associadas. Proposta para biópsia core de nódulo que revelou adenocarcinoma com imunoperfil compatível com origem primitiva pulmonar (positividade para CK7 e TTF1 e negatividade para P40), PD-L1 (TPS) 40 a 50% e painel NGS com variante patogénica de ganho de função de *EGFR* (Dele19). Tomografia por emissão de positrões com 18F-FDG com lesões neoplásicas malignas de alto grau metabólico na mama esquerda e no lobo superior do pulmão direito, sem outros focos hipermetabólicos.

Do ponto de vista de carcinoma da mama esquerda cT4dN0M0 luminal B-like, dado a estabilidade em reavaliação imagiológica subsequente após 4 semanas de hormonoterapia, decidido mastectomia esquerda com biópsia de ganglio sentinela. O exame anatomopatológico da peça operatória evidenciou carcinoma invasor sem tipo específico, multifocal, ypT1cN0(sn) com margens cirúrgicas com carcinoma invasor frequentemente intersectado na margem profunda (R1). Proposta hormonoterapia, com letrozol, e radioterapia adjuvante. Nos 2 anos subsequentes, a doente permaneceu sem evidência de recidiva clínica ou imagiológica.

Quanto ao adenocarcinoma do pulmão cT1bN0M0 este foi discutido em consulta de grupo tendo-se optado por tratamento radical com radioterapia estereotáxica pulmonar. TC tórax de reavaliação ao 7º e 11º mês após com lesão de dimensões estáveis (17 mm). Última avaliação imagiológica ao 15º mês com micronódulo calcificado residual subpleural na vertente posterior do lobo superior direito, sem evidência de progressão de doença.

No decorrer de seguimento a doente manteve-se com astenia G1 e ECOG-PS de 1. Sem intercorrências de relevo a reportar.

No cancro da mama, a exclusão de metástases à distância é recomendada a partir do estadio IIB. Uma análise retrospectiva de resultados de TC tórax de 1 325 pacientes com cancro da mama revelou que 59% apresentaram pelo menos um nódulo pulmonar não-calcificado durante o ano anterior ao diagnóstico e/ou ao longo da evolução da doença. Destes, 41% eram malignos, sendo apenas 8% primários do pulmão. A confirmação patológica de lesões suspeitas sem diagnóstico imagiológico estabelecido é fundamental.

A hormonoterapia neoadjuvante tem um papel estabelecido no *downstaging* de cancro da mama com recetores hormonais positivos e HER2 negativo localmente avançado. A abordagem personalizada com hormonoterapia neoadjuvante exclusiva para o carcinoma da mama destaca a importância da avaliação holística do perfil clínico e molecular dos doentes. A interdisciplinaridade na decisão terapêutica e o seguimento cuidadoso contribuíram para uma evolução favorável, evidenciada pela ausência de recidiva clínica ou imagiológica ao segundo ano de *follow-up*.

A paciente apresentava uma pontuação de 14 no *Geriatric 8 Score*, ressaltando a pertinência de uma avaliação onco-geriátrica completa. Estima-se que cerca de 12% de todos os cancros da mama se diagnostiquem acima dos 80 anos. Esta população revela-se cada vez mais heterogénea. Ferramentas de avaliação geriátrica devem ser difundidas e otimizadas no sentido de valorizar a idade biológica destes doentes, definir potencial de tolerância a tratamentos e, conseqüentemente, aumentar a inclusão destes doentes em ensaios clínicos randomizados.

Palavras-chave: Oncogeriatría, Neoplasias Primárias Múltiplas, Cancro da Mama, Cancro do Pulmão

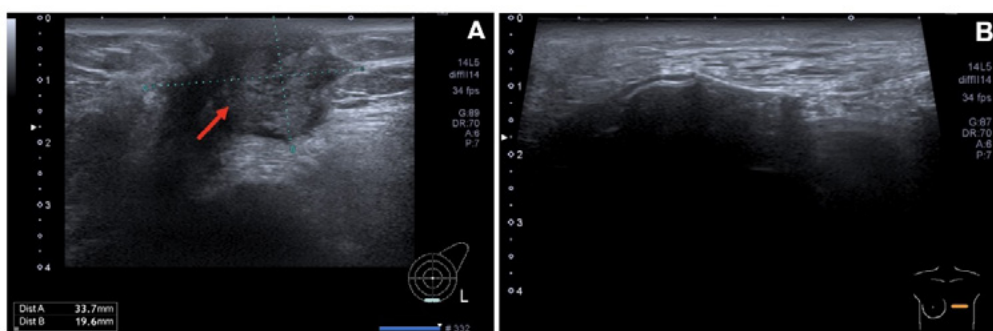


Figura 1. Ecografia mamária esquerda de admissão (A) e 30 meses após (B). Seta vermelha indica nódulo no sulco inframamário esquerdo (34 x 20mm). Sem sinais de recidiva local no leito cirúrgico da mama esquerda no exame mais recente (B).

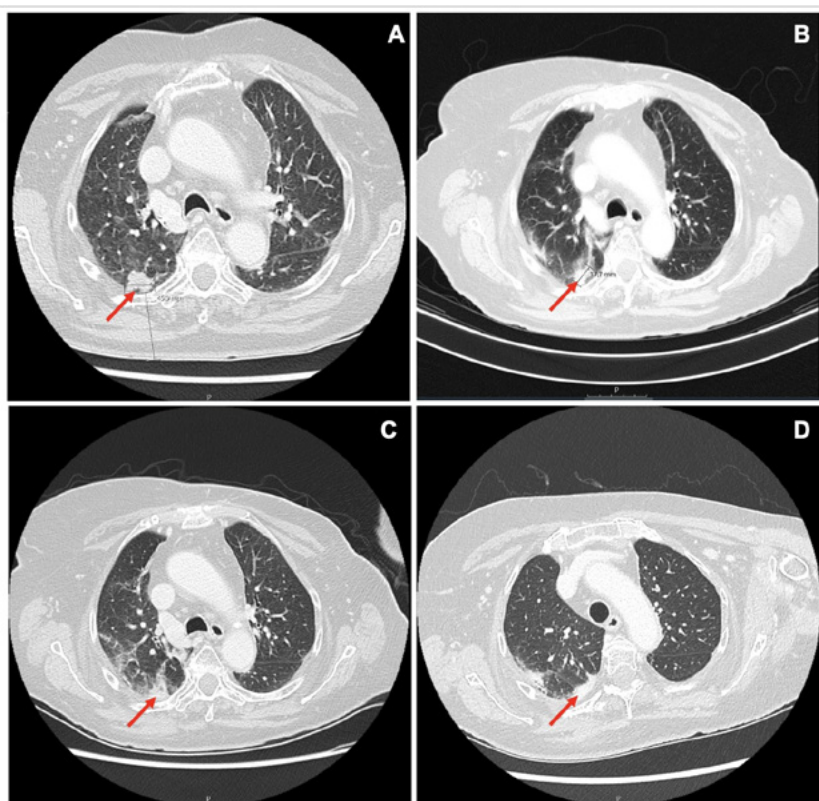


Figura 2. Tomografia computadorizada em corte axial torácico de estadiamento inicial (A), 7 meses (B), 11 meses (C) e 15 meses (D) após radioterapia estereotáxica pulmonar. Seta vermelha indica lesão nodular captante com cerca de 20mm (A) ou 17mm (B, C) de maior diâmetro na vertente posterior do segmento apical do lobo superior direito. No último exame (D) na vertente posterior deste lobo, seta vermelha indica micronódulo calcificado residual subpleural.

CC02 RADIOCIRURGIAROBÓTICANOTRATAMENTOCONSERVADORDOADENOCARCINOMA DO RECTO BAIXO. APRESENTAÇÃO DE UM CASO CLÍNICO

Graça Fonseca¹; Sara Simões²; Sofia Ramos²; Mário Leal²; Maria Adelina Costa¹; Guilherme Campos¹; Ricardo Guedes¹; Fátima Rodrigues¹; Paulo Costa¹

1 - Departamento de Radioncologia Júlio Teixeira, SA - Instituto CUF Porto; 2 - Serviço de Radioncologia - Hospital de Braga, EPE

O cancro do recto é uma doença que tem apresentado uma incidência crescente nos últimos anos, podendo causar um impacto significativo na qualidade de vida dos que dele padecem. Importantes avanços científicos e tecnológicos, quer a nível do diagnóstico quer da terapêutica, têm contribuído para um aumento da sobrevida e da qualidade de vida destes doentes. Os autores apresentam um caso clínico de um doente com adenocarcinoma do recto, submetido a radiocirurgia robótica pós mucosectomia. Doente do sexo masculino, 77 anos ao diagnóstico. Antecedentes de adenocarcinoma da próstata, tendo sido submetido a prostatectomia radical seguida de radioterapia externa em 2008. Apresenta, como comorbilidades, tromboflebitas de repetição, insuficiência venosa G3, hipertensão arterial e dislipidemia. Em colonoscopia total de rastreio realizada em julho/2020, foi-lhe detetada, a 3-4cm da margem anal, lesão plana, com 4cm de extensão, a qual foi excisada por técnica de mucosectomia em "piece meal" com ansa a quente. O exame anátomo-patológico revelou adenocarcinoma invasor, G1, com invasão da submucosa (profundidade da invasão: 1,6mm) e invasão linfovascular. Margem de ressecção endoscópica mucosa e profunda envolvidas por carcinoma invasor. O estadiamento foi negativo. Face à situação clínica, tendo sido a exérese tumoral incompleta, era necessário proceder a uma nova abordagem cirúrgica, sendo de ponderar a realização de cirurgia conservadora. Na reavaliação em consulta multidisciplinar, atendendo à localização do tumor no recto baixo, com dificuldade de preservação esfinteriana, aos antecedentes de cirurgia prostática, radioterapia pélvica, associados às comorbilidades descritas, foi colocada a hipótese de tratamento conservador com radiocirurgia, o qual o doente aceitou. Foi submetido a tratamento de radioterapia focal estereotáxica robótica fracionada a nível do reto distal, com colocação prévia de marcadores fiduciais para localização volumétrica, sob anestesia local e controlo imagiológico, na dose de 15Gy, em 3 frações de 5Gy/cada, 1x/semana, que terminou a 17.12.2020. O volume alvo de planeamento (PTV) foi de 35.82cc, com uma cobertura de 98.05%. O índice de conformidade (nCI) ao PTV foi de 1.07, com uma homogeneidade de 1.20, os quais se encontram dentro dos parâmetros de referência. A toxicidade foi avaliada de acordo com a escala CTCAE versão 5.0. O tratamento decorreu sem complicações ou reações agudas. Com um período de seguimento de 3 anos, o doente encontra-se assintomático, sem evidência de recidiva tumoral ou reações adversas tardias ao tratamento.

A Radiocirurgia Robótica permite tratamentos de Radioterapia com uma precisão submilimétrica, ao conseguir debitar altas doses de radiação de um modo focalizado, ao mesmo tempo que minimiza a dose aos tecidos normais adjacentes, com uma precisão superior à obtida com Radioterapia convencional. Isto é possível graças à versatilidade do seu braço robótico, que permite fazer incidir feixes de radiação em todas as direções e do *software* que coordena a posição do robot, com a monitorização contínua da posição do tumor ao longo do tratamento através de um sistema de imagem. O presente caso clínico, ilustra a necessidade da abordagem multidisciplinar na escolha da terapêutica mais indicada, dados os antecedentes patológicos do doente e terapêuticas realizadas, bem como as comorbilidades associadas. A escolha da Radiocirurgia Robótica permitiu um tratamento conservador, encontrando-se o doente livre de doença oncológica e sem efeitos secundários ao fim de três anos de seguimento, sendo um tratamento a ponderar nestes casos.

Palavras-chave: Radiocirurgia robótica; adenocarcinoma; recto

CC03 PERSPECTIVAS DA QUIMIORADIOTERAPIA NO TRATAMENTO DO TUMOR DE BUSCHKE-LÖWENSTEIN COM O OBJETIVO DE PRESERVAÇÃO ESFINCTERIANA

Alice Alves¹; Marisa Couto¹; Catarina Van Der Elzen¹; Filipa Martins¹; Inês Sá Couto¹; Catarina Fernandes¹; Fausto Sousa¹; Gabriela Pinto¹

1 - Centro Hospitalar Universitário São João

O tumor de Buschke-Löwenstein (TBL), também conhecido como Condiloma Acuminado Gigante, é um tumor raro e benigno causado pela infecção do papilomavírus humano (HPV), frequentemente associado aos genótipos 6 e 11. Histologicamente trata-se de um continuum entre o condiloma e o carcinoma escamoso epidermóide. O risco de transformação maligna é de 40-60%. A imunossupressão (por HIV, diabetes, álcool, terapêutica imunossupressora) é um dos principais fatores de risco associados a essa condição.

Este tumor pode ocorrer em qualquer idade, com maior incidência nos homens na faixa etária entre os 30 e 50 anos. Clinicamente o TBL pode apresentar-se como uma massa palpável, exofítica, vegetativa, tipo couve flor. Associada frequentemente a dor, hemorragia, fistulização, abscessos necróticos, pode crescer rapidamente invadindo estruturas adjacentes.

A localização anatómica mais frequente no homem é o pénis (80-94%), seguida da região ano-rectal (10-17%) e a uretra (5%). A vulva (90%) é a localização mais frequente na mulher.

O tratamento é controverso, na literatura são poucos os casos ou séries de casos descritos. As opções terapêuticas disponíveis incluem quimioterapia (QT), radioterapia (RT), imunoterapia e cirurgia radical. O tratamento depende das características do tumor, sendo a cirurgia o gold standard. Por elevadas taxas de recidiva do TBL (a rondar os 60-70%), a amputação abdominoperineal (AAP) é frequente. O tratamento neoadjuvante com quimioradioterapia (QTRT) tem sido uma opção no tratamento do TBL ao nível da região ano-retal, não só na melhoria sintomática, como na eficácia do controlo da doença possibilitando a preservação de órgão.

Esquemas de QTRT descritos na literatura consideram o cisplatino e 5-Fluorouracilo-(5FU) ou mitomicina com 5FU concomitante com radioterapia (RT) em doses que podem variar entre 45-59,5Gy. A escolha deste protocolo é baseada na experiência de esquemas de tratamento de pacientes com neoplasias do canal anal.

Segue-se a apresentação de um caso clínico com TBL tratado com QTRT com mitomicina-C e capecitabina.

Sexo masculino, 32 anos. Antecedentes de imunossupressão iatrogênica (pós transplante pulmonar bilateral por fibrose quística) e nefrectomia por carcinoma renal. Atualmente com doença renal crónica estadio IV, provocada pela toxicidade farmacológica imunossupressora, encontrando-se em terapêutica de substituição da função renal. Internado por dor ano-rectal não controlada com opióide em alta. Ao exame objetivo com lesão perianal de 6cm, vegetante e sangrante associada a múltiplas lesões satélite na região intra-nadegueira (figura1). Na RMN pélvica observada volumosa lesão exóftica a estender-se do canal anal à região perineal, com 48x85x29mm e envolvimento do esfíncter interno e externo. A rectossigmoidoscopia mostrou volumosa lesão vegetante friável ao nível anal com extensão ao canal anal. Completou estadiamento com TC do tórax sem evidência de metastização à distância. Realizada macrobiópsia da lesão cuja histologia mostrou condiloma acuminado em mucosa de tipo anal e coilocitose, confirmado-se lesão intraepitelial pavimentosa de baixo grau.

Em reunião de grupo oncológico multidisciplinar foi discutida a possibilidade de abordagem cirúrgica que implicaria AAP e colostomia definitiva pela extensa invasão dos esfíncteres, no entanto, optou-se pela preservação do órgão e o doente foi proposto para QTRT com intuito neoadjuvante.

Por se tratar de uma patologia benigna, o caso foi submetido a apreciação pela Comissão de Ética da nossa instituição.

O doente iniciou tratamento com RT radical em fevereiro de 2023 sobre lesão do canal anal até uma dose total de 59.4Gy. O Plano dos constraints dosimétricos e toxicidades foram cumpridos.

Por intercorrências na colocação do cateter venoso central, não realizou o esquema inicialmente proposto com mitomicina C + 5FU concomitante com RT. Optou-se pelo seguinte esquema: capecitabina 825 mg/m² (50% da dose) = 650 mg 2id do D1-D5 e mitomicina 12 mg/m² endovenoso em bólus no D1 (máx 20 mg) =20 mg.

O tratamento decorreu sem intercorrências, apresentando apenas náuseas grau 1 (escala CTCAE) e radiodermite grau 2 na região perianal. Sete meses após término do tratamento, o doente apresentava-se sem dor e sem necessidade de analgesia. Ao exame objetivo, a lesão principal regrediu quase na totalidade (figura 2). Na RM pós-tratamento observou-se marcada redução dimensional da mesma, limitando-se agora aos planos inferiores do canal anal, com 15x14x7mm e já sem significativa restrição à difusão, traduzindo resposta favorável à terapêutica. Por manter lesão com invasão do esfíncter foi orientado para criocirurgia.

No caso clínico descrito, a terapia neoadjuvante com QTRT utilizando mitomicina-C com capecitabina e RT demonstrou uma rápida resposta no controle de sintomas com toxicidade aceitável. Este tratamento apresentou-se como uma opção atrativa, não apenas pela eficácia terapêutica, mas também pela possibilidade de evitar uma cirurgia radical com AAP e colostomia permanente. Em conclusão, a abordagem multidisciplinar e a escolha do protocolo são fundamentais para o sucesso do tratamento do TBL, especialmente em casos associados a estados de imunossupressão.

Palavras-chave: Buschke-Löwenstein; Quimiorradioterapia

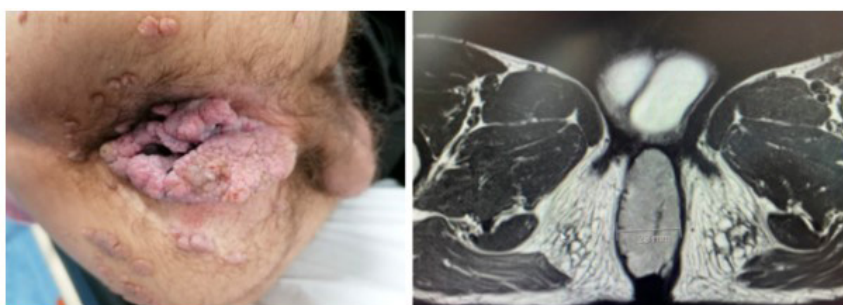


Figura 1: Lesão tipo couve-flor com crescimento exofítico e infiltração perianal. Múltiplas lesões satélites.

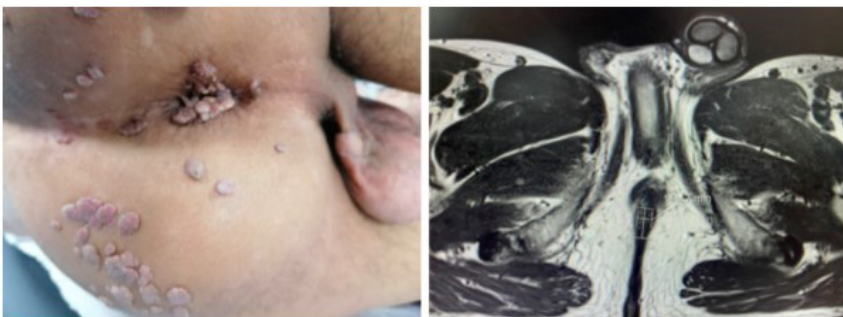

Figura 2: Lesão residual pós QTRT.

CC04 UM CASO DE PSORÍASE DE NOVO SECUNDÁRIA AO DURVALUMAB

Mafalda Costa¹; Diogo Silva¹; Catarina Lopes Fernandes¹; Marta Vilaça¹; Fernanda Estevinho¹; Helena Magalhães¹

1 - Hospital Pedro Hispano, ULSM

Os eventos cutâneos são a classe de eventos adversos imunomediados mais comumente reportados. Cerca de 12.2% dos doentes incluídos no ensaio PACIFIC em tratamento com durvalumab desenvolveram eventos adversos cutâneos versus 7% dos doentes no grupo placebo.

O desenvolvimento de lesões psoriáticas foi observado em doentes tratados com inibidores do checkpoint imune, no entanto a sua verdadeira incidência não é conhecida. A maioria dos casos reportados na literatura referem-se a doentes com história de psoríase conhecida e que apresentam um *flare* da doença. De seguida, descrevemos um caso particular de psoríase *de novo* secundária ao durvalumab.

Homem de 48 anos, ECOG 1, fumador (45UMA), com história de Hepatite C no passado e sem antecedentes de doença dermatológica ou autoimune conhecida. Diagnosticado em Abril de 2022 com Adenocarcinoma do pulmão, cT4N2M0, estadio IIIB, PDL1: 1-10% NGS sem mutações de alvo terapêutico. Proposto em consulta de grupo para quimiorradioterapia concomitante, tendo iniciado quimioterapia com cisplatino 75 mg/m² D1 e vinorelbina oral 40mg/m² D1 e D8, a cada 21 dias, no total de 4 ciclos e radioterapia torácica na dose total de 64 Gy em 32 frações. TC TAP de avaliação de resposta com resposta completa ao tratamento tendo iniciado durvalumab de manutenção, 1500 mg mensal, em agosto de 2022. Após 8 meses de tratamento com durvalumab, surgiram lesões psoriasiformes de novo no 1/3 inferior dos membros inferiores e planta do pé e lesões de características eritrodescamativas nas palmas das mãos (área de superfície corporal de ~7%). O doente negava prurido, negava também a introdução de novos fármacos, mudança de produtos de cosmética ou de lavagem da roupa. Sem história de fármacos indutores de psoríase. As lesões palmo-plantares apresentavam um impacto significativo na locomoção, classificado evento adverso imunomediado G2 com suspensão de durvalumab.

Pedida observação por Dermatologia que protelou introdução de corticoterapia oral pela possibilidade de efeito rebound no componente psoriático das lesões e pela suspeita de sobreinfecção fúngica das lesões observadas. O doente iniciou terbinafina 250 mg id e associadamente sertaconazol tópico e emoliente com betametasona e calcipotriol utilizado no tratamento da psoríase. Após 1 semana de tratamento tópico, com melhoria discreta das lesões, tendo-se assumido quadro de queratodermia palmoplantar psoriasiforme com sobreinfecção fúngica. Ao fim de 2 semanas de tratamento tópico proposto ao doente acitretina 25 mg - 5 dias/semana que aceitou. O doente apresentou melhoria substancial das lesões ao fim de 3 semanas com possibilidade de reintroduzir o durvalumab sem agravamento das lesões, pelo que cumpriu restante tratamento programado até completar 1 ano.

O doente manteve seguimento por Dermatologia e progressiva melhoria das lesões tendo suspenso acitretina um mês após suspender durvalumab, apresentando-se ao fim de 3 meses de suspensão de terapêutica com resolução total das alterações cutâneas. O doente encontra-se actualmente em vigilância há 6 meses, sem evidência de recidiva

O desenvolvimento de psoríase ou a sua exacerbação durante tratamento com inibidores de checkpoint imune (ICI) pode estar relacionada com a ação dos anti-PD-1 na via Th1/Th17, com consequente sobreexpressão da Interleucina 17 e activação da cascata inflamatória.

Este caso clínico pretende alertar para a importância de considerar atempadamente o diagnóstico de psoríase imunomediada em doentes sob durvalumab, sobretudo se história passada, mas não esquecendo esta possibilidade diagnóstica em doentes sem antecedentes dermatológicos.

Dada a imprevisibilidade de apresentação, timing e diversidade de padrão das lesões cutâneas desenvolvidas durante o tratamento com ICI, a psoríase imunomediada pode ser um desafio diagnóstico. Desta forma, o apoio da Dermatologia é importante para um rápido reconhecimento das lesões e instituição de terapêutica adequada para o seu rápido controlo, sem prejudicar o cumprimento do plano de tratamento oncológico.

Palavras-chave: Imunoterapia, toxicidade imunomediada, toxicidade cutânea, cancro do pulmão

CC05 CANCRO DA MAMA AVANÇADO: UMA HISTOLOGIA POUCO FREQUENTE E HIPERCALCEMIA MALIGNA AO DIAGNÓSTICO

Marta Viana-Pereira¹; Cristiana Honrado Martins¹; Maria Manuel Viana-Pereira¹; Diogo Lopes¹; José Miguel Rocha¹; Maurício Peixoto¹; Camila Oliveira¹; Ricardo Fernandes¹; Luísa Queiroz¹; Raquel Fontes¹; Catarina Portela¹; Jorge Rodrigues¹; Maria José Rocha¹; Carlos Fardilha¹; Cláudia Caeiro¹; Marta Almeida¹

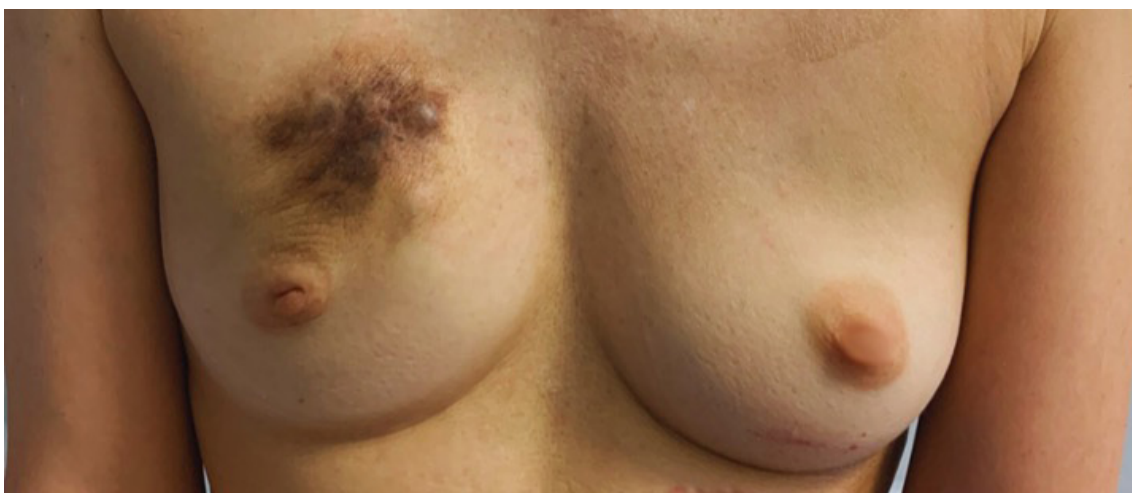
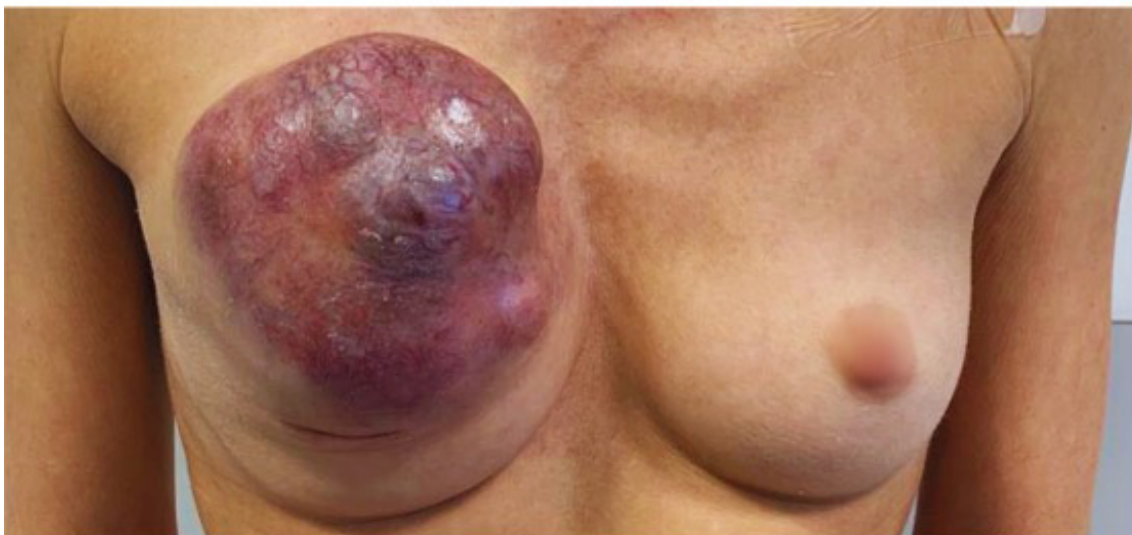1 - Hospital de Braga

O cancro da mama é a principal causa de morte por cancro em mulheres com menos de 45 anos, contribuindo ainda para uma importante morbidade nestas mulheres jovens e ativas. O seu diagnóstico precoce é um desafio pela ausência de rastreio universal nesta faixa etária, pela heterogeneidade da apresentação da doença e pela falta de sensibilização das mulheres em idades mais jovens para o seu diagnóstico.

Mulher de 45 anos, sem antecedentes pessoais de relevo, foi referenciada à consulta de Senologia por tumefação mamária direita com cinco meses de evolução. À observação, apresentava mama direita com massa dura, irregular, vinosa, com cerca de 10 cm, ocupando a totalidade dos quadrantes superiores (Figura 1), associado a conglomerado adenopático axilar homolateral de cerca de 3cm e adenopatias supraclaviculares com 2-3cm. A biópsia do nódulo tumoral confirmou carcinoma invasor com diferenciação neuroendócrina, grau 2 de Nottingham, com 90% de células positivas para recetores de estrogénio e progesterona, HER2 negativo, Ki67 82%. A biópsia a gânglio da axila direita confirmou metástase de carcinoma. Analiticamente, ao diagnóstico apresentava hipercalcemia maligna assintomática (15,6mg/dL). Os exames de imagem (ressonância magnética e ecografia mamária, mamografia, tomografia computadorizada torácica-abdominopélvica, PET-FDG e cintigrafia óssea) revelaram volumosa massa neoplásica maligna mamária direita (95mm de maior eixo) com metastização ganglionar axilar, supraclavicular e laterocervical homolaterais, sem evidência de outros focos de doença à distância (cT4bN3cM1; estadio IV). Estudo genético com mutação do gene *BRIP1*, em heterozigotia (variante c.617C>T), de significado clínico incerto. Assumida em consulta de grupo multidisciplinar, como doença oligometastática, pelo que foi proposta quimioterapia com intuito neoadjuvante. Realizou 4 ciclos de doxorubicina e ciclofosfamida em esquema de *dose dense* seguido de 12 ciclos de paclitaxel semanal, com resposta clínica (Figura 2) e imagiológica (23mm de maior eixo) parcial. A hipercalcemia maligna, melhorada com fluidoterapia e bifosfonatos, resolveu apenas após o segundo ciclo de quimioterapia. Após mastectomia radical modificada direita a histologia revelou tratar-se de carcinoma invasor NST, multifocal, grau 2, com resposta parcial à terapêutica neoadjuvante (grau 3 Miller-Payne), com doença em 11 dos 14 gânglios excisados, ypT3N3aR0. Foi proposta posteriormente para tratamento com radioterapia, englobando as adenopatias supraclaviculares e cervicais. Associada hormonoterapia com análogo de LHRH e inibidor da aromatase e inibidores das ciclinas e bifosfonato adjuvante.

Apresenta-se este caso salientando o atraso diagnóstico de mulheres jovens em idade fora do rastreio universal, com evolução importante da lesão mamária e, sobretudo, a excelente resposta clínica e imagiológica à quimioterapia neoadjuvante da massa tumoral, tendo em conta tratar-se de um tumor Luminal B, estadio IV, oligometastático. Inicialmente a histologia mostrava um carcinoma invasor com diferenciação neuroendócrina, não havendo evidência atual para alteração do tratamento de primeira linha neste subtipo histológico, confirmou-se uma resposta à terapêutica neoadjuvante instituída. Salienta-se por fim, a importância do tratamento dirigido à doença oncológica, para a resolução de emergências oncológicas nomeadamente hipercalcemia maligna. Apesar de se tratar de uma doença metastática, atendendo à localização das metástases, foi possível propor uma estratégia terapêutica com intuito radical. Atualmente, a doente encontra-se em tratamento adjuvante, sem evidência de doença, 4 meses após mastectomia. Apresentamos este caso clínico que, apesar de se apresentar com hipercalcemia maligna, do tipo histológico, extensão local e estadio IV da doença ao diagnóstico, evoluiu com boa resposta clínica e imagiológica.

Palavras-chave: Cancro da mama avançado



PO22 CARCINOMA ADENÓIDE CÍSTICO: DA INDOLÊNCIA À AGRESSIVIDADE.

Catarina Van Der Elzen¹; Alice Alves¹; Filipa Abreu Martins¹; Inês Sá Couto¹; Rita Pinho¹; Andreia Coelho¹; Pedro Pereira¹; Lurdes Vendeira¹; Maria Gabriela Pinto¹

1 - Centro Hospitalar Universitário de São João

As neoplasias malignas das glândulas salivares são incomuns e perfazem apenas cerca de 1%-5% dos tumores da cabeça e pescoço. Destas, o carcinoma adenóide cístico (CAC) é a neoplasia maligna mais frequente das glândulas salivares minor, com predomínio no sexo feminino e entre a 4^a e 7^a décadas de vida. Apesar de, clinicamente serem tumores pequenos e de crescimento indolente, apresentam altas taxas de recidiva e metastização à distância, com tropismo para o sistema nervoso e pulmão, tornando o seu prognóstico menos favorável.

Este trabalho tem como objetivo relatar um caso de CAC numa mulher jovem onde a multidisciplinaridade é essencial.

Mulher, de 32 anos, ECOG PS 0, que em Julho/2014, após avaliação da cavidade oral, constatou-se tumefação do hemipalato esquerdo com 4 meses de evolução, 20x30mm, de cor azulada, mole e dolorosa à palpação, sem adenopatias cervicais palpáveis. Realizou Ressonância Magnética (RM) Maxilo-Facial (15.12.2014) que mostrou lesão nodular, 20x25 mm no palato esquerdo, vascularizada, com aparente extensão superior à fossa pterigomalar homolateral, sugerindo o diagnóstico de hemangioma. Em reunião de grupo oncológico (RGO), decidido biópsia excisional que realizou a 04.02.2015, cujo resultado de anatomia patológica (AP) revelou CAC da glândula salivar minor, sendo estadiada como pT2NxMOR1. Em 11.03.2015 submetida a exérese alargada cuja AP foi CAC com invasão do tecido fibroadiposo extraglandular e margens cirúrgicas com neoplasia em todos os fragmentos (pT4aNxR1). Em RGO concluído não exequibilidade de nova abordagem cirúrgica pelo que, foi proposta para radioterapia (RT) adjuvante, que terminou a 08.06.2015, perfazendo dose total de 60 Gy em 30 fracções (F), técnica 3DCRT, ao leito tumoral do palato esquerdo. Em Junho/2018 apresentava, ao exame físico, um nódulo no nível II/III cervical esquerdo, elástico, parcialmente móvel em relação aos planos profundos, 10x15 mm, doloroso à palpação. Na RM cervical (29.06.2018) descrição de formações ganglionares adjacentes no nível cervical II esquerdo, 16x11 mm, com necrose central e formações ganglionares no nível cervical II à direita, a maior com 14x9 mm. Neste contexto, realizou citologia aspirativa de agulha fina de adenopatia cervical esquerda (11.07.2018) que confirmou metástase de CAC. Em 29.08.2018, submetida a esvaziamento ganglionar cervical bilateral com 25 gânglios negativos à direita, e 2 gânglios invadidos de 18 isolados à esquerda, com imagens de extensão aos tecidos extra-ganglionares pelo que, em Setembro/2018, iniciou RT adjuvante que terminou a 09.11.2018, com dose total de 66 Gy à região cervical esquerda níveis IB-IV, em 33 F, a 2Gy/dia, com técnica 3DCRT. Em Outubro/2019, em TC Tórax constatada nódulo pulmonar único no lobo superior esquerdo, suspeito. Feita biópsia aspirativa transtorácica (06.01.202) que foi inconclusiva mas, pelo elevado grau de suspeição, realizada lobectomia esquerda (02.11.2020) cujo AP demonstrou metástase de CAC. Posteriormente, em RM Face (08.02.2021) verificou-se "trajecto de hipercaptação linear na fissura infra-orbitária esquerda, suspeito de traduzir disseminação perineural no nervo infra-orbitário homolateral". Realizada biópsia do mesmo (27.05.2021) a revelar CAC com invasão perineural. Foi novamente submetida a tratamento de RT à lesão infra-orbitária esquerda, que terminou a 30.08.2021, com a dose total de 60Gy em 30 F (dose limitada pelas doses de tolerância dos órgãos em risco adjacentes), a 2Gy/dia, com técnica 3DCRT. Após término de RT, doente protelou exames de seguimento até 02.12.2022, por gravidez. Por quadro de visão turva e diplopia realizou, a 07.12.2022, RMN da órbita esquerda que relatou "lesão expansiva no ápice orbitário esquerdo, com deslocamento medial do nervo óptico e disseminação perineural ao seio cavernoso, fossa pterigopalatina e fossa craniana média". Re-estadiamento com RMN da Face e Cervical, o qual não mostrou outras alterações, mas com TC Torácico a revelar metastização pulmonar bilateral. Neste sentido, proposto estudo genómico alargado (Foundation One) que não mostrou alterações passíveis de terapêutica dirigida. Posto isto, a 28.08.2023 iniciou terapêutica sistémica paliativa de 1^a linha com TKI-Lenvatinib 24mg/dia com benefício clínico: RM da órbita esquerda de reavaliação (30.11.2023) a revelar estabilidade da lesão tumoral associada a melhoria das queixas visuais. Com o início de lenvatinib, ocorrência de HTA G3 com necessidade de redução de dose para 14 mg/dia, mantendo melhoria clínica.

O CAC, pela sua raridade, implica uma abordagem diagnóstica e terapêutica complexa. Ainda que clinicamente indolente, a história natural destes tumores demonstra um comportamento agressivo, havendo uma escassez de terapias sistémicas eficazes. Com este caso, os autores pretendem demonstrar o desafio do tratamento de um tumor numa doente jovem, com múltiplas recidivas, enaltecendo a importância de uma abordagem multidisciplinar e individualizada, integrando a combinação de diferentes modalidades terapêuticas assim como, estudos investigacionais como o estudo genómico, com o objetivo de maximizar o controlo tumoral e minimizar as sequelas causadas pela doença, melhorando a qualidade de vida da doente.

PO23 APALUTAMIDA COMO PILAR DA RESPOSTA COMPLETA NUM DOENTE COM CANCRO DA PRÓSTATA METASTIZADO

Cláudia De Paiva Agostinho¹; Cátia Faustino¹

1 - Departamento de Oncologia Médica, Instituto Português de Oncologia do Porto, FG, E.P.E.

A Apalutamida é um inibidor seletivo do Recetor de Androgénio (RA), que se liga diretamente ao domínio de ligação do ligando do RA e não apresenta atividade agonista. Está demonstrado o benefício da sua utilização em doentes com cancro da próstata metastizado sensível à castração, com aumento da sobrevivência livre de progressão e da sobrevivência global. Este caso clínico tem como objetivo salientar os benefícios da utilização de Apalutamida em doentes com cancro da próstata metastizado sensível à castração.

Homem de 69 anos, com antecedentes de *diabetes mellitus* tipo 2 (não medicado), trombocitopenia auto-imune e diverticulose cólica.

Diagnóstico de Adenocarcinoma da próstata Gleason 9 (4+5), cT2bN0M0, PSA inicial: 5.01ng/mL em 10/2021, tendo sido submetido a Prostatectomia Radical (pT3aNO (0/3) R0). Após tratamento radical ficou em vigilância, com Nadir PSA: 0.07ng/mL.

Em 07/2022, foi documentada recidiva bioquímica (PSA: 0.77ng/mL), associada a metastização óssea documentada em PET-PSMA (metástases no púbis esquerdo (figura 1) e omoplata direita), sem critérios de doença de alto volume ou alto risco. Tumor sem mutações BRCA/pMMR. Neste contexto, em 09/2022 iniciou terapêutica com Apalutamida e Goserrelina.

Em exames de seguimento, verificou-se diminuição significativa da extensão e do SUV da metástase do púbis e resolução completa da lesão na omoplata direita. Tendo em conta esta resposta, em 02/2023 optou-se por realização de radioterapia estereotáxica à metástase do púbis esquerdo. Em 07/2023 foi documentada resposta completa por metodologia convencional, encontrando-se o doente sem evidência de doença até à data (na figura 2 pode observar-se resolução completa da metástase no púbis esquerdo em TC).

Os autores apresentam um caso de resposta completa, num doente com cancro da próstata com metastização óssea metácrona sensível à castração. Apesar da aparente biologia tumoral agressiva inicial, com Gleason 9 e um intervalo livre de doença curto, neste doente, a intensificação com Apalutamida originou uma resposta imagiológica significativa, com desaparecimento de uma das lesões ósseas e diminuição importante do SUV da outra lesão, com um bom perfil de toxicidade. A abordagem multimodal, com associação de radioterapia, levou à obtenção de resposta completa sustentada à data. São vários os desafios que se apresentam na prática clínica diária, desde a abordagem multimodal da doença oligometastática até à oportunidade de descalada de intensidade de tratamento, focos, esperam os autores, de desenvolvimento científico no futuro próximo.

Palavras-chave: Apalutamida, Cancro da Próstata Metastizado, Abordagem multimodal

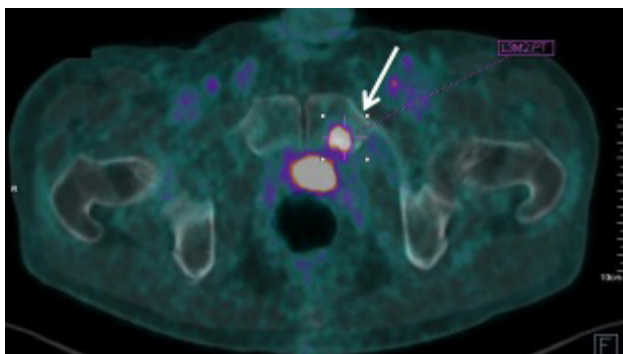


Figura 1

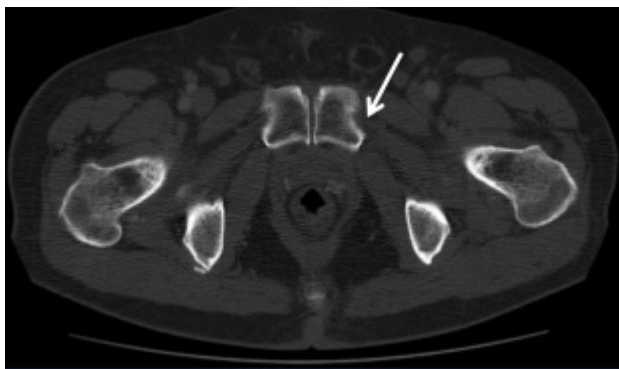


Figura 2

PO24 RECIDIVA TARDIA DE CARCINOMA DA MAMA COM METASTIZAÇÃO NO COLO DO ÚTERO

Inês Margarido¹; Ana Catarino¹; António Beltran²; Henrique Nabais²; José Passos-Coelho¹

1 - Hospital da Luz; 2 - Fundação Champalimaud

O cancro da mama é o cancro mais frequente da mulher. A metastização de tumores sólidos para o trato genital feminino é rara, sendo o local mais comum os ovários. Descrevemos o caso de uma doente com recidiva tardia de cancro da mama de apresentação clínica semelhante a um carcinoma primário do colo do útero.

Mulher de 54 anos com diagnóstico de carcinoma ductal invasivo da mama esquerda em 2009, cT3N2M0, G2, RE 100%, RP 10%, HER2 negativo. Recebeu quimioterapia neoadjuvante com TAC (docetaxel, doxorubicina e ciclofosfamida x 6 ciclos) seguida de cirurgia conservadora (estádio ypT1bN2), radioterapia locorregional externa e 10 anos de hormonoterapia adjuvante.

Manteve-se sem evidência de doença até 2020, quando iniciou quadro de desconforto abdominal indefinido que levou à realização de tomografia computadorizada abdominal e pélvica (TC-AP) que revelou densificação mesentérica no meso e hipogastro e posterior ressonância magnética (RM) que documentou aumento sinal em manga da gordura que envolve grandes vasos retroperitoneais, mesentéricos e renais de etiologia não esclarecida. Por desenvolvimento de fístula peri-anal, realizou RMN pélvica que só identificou a fístula cuja biópsia não documentou tecido neoplásico. Colonoscopia e endoscopia digestiva alta sem neoplasia. Única alteração laboratorial, CA125 255ng/mL, com restantes marcadores tumorais negativos.

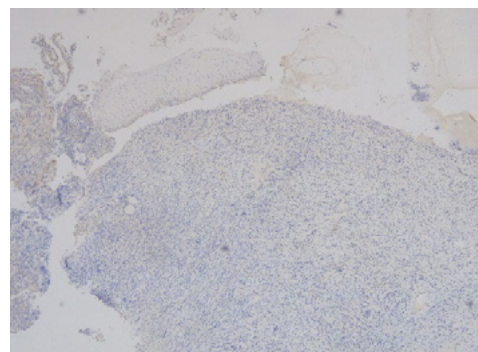
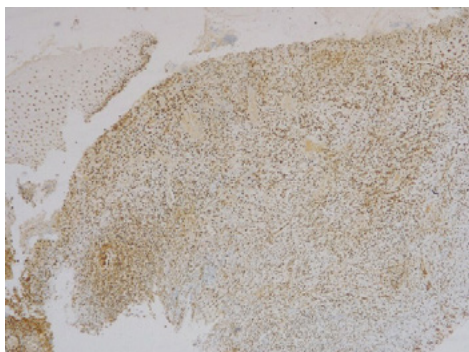
Em julho de 2021, num exame ginecológico de rotina é documentada lesão do colo do útero com "frozen pelvis", sugestivo de cancro do colo do útero. Foi realizada biópsia cervical que identificou carcinoma invasivo pouco diferenciado, p16 negativo e CK7+, CK8/18+ e GATA3+ sugestivo de carcinoma da mama. Caracterização complementar com RE100%, RPg80%, HER2 negativo, e Ki67 25%.

Perante a documentação de recidiva cervical e, possivelmente retroperitoneal, de carcinoma da mama 12 anos após o diagnóstico, iniciou tratamento com letrozol e ribociclib. Exame ginecológico com colo do útero mais rosado de consistência elástica e com paramétrios livres 6 meses depois sem alterações e com biópsia sem neoplasia, mantendo-se à data da última consulta (42 meses após o início de hormonoterapia de 1ª linha para doença metastática) em resposta clínica e imagiológica completas, com marcadores tumorais negativos e clinicamente assintomática, exceto fístula perianal recidivante, a trabalhar *fulltime* e com ECOG PS 0.

O carcinoma da mama é a causa mais frequente de envolvimento metastático do útero, sendo o miométrio mais frequentemente afetado do que o endométrio. Por outro lado, a metastização no colo do útero é um evento raro, representando apenas 3.7% das neoplasias genitais femininas metastáticas, sendo os tumores do trato gastrointestinal e do ovário os primários mais frequentes.

Este caso clínico ilustra dois pontos relevantes: i. A importância da documentação histológica do diagnóstico na recidiva de doença neoplásica; ii. A ocorrência tardia de recidiva de cancro da mama subtipo luminal-like. Sendo que este último facto deve ser ponderado na determinação do momento de alta das consultas de Oncologia Médica em doentes com cancro da mama RH+ com fatores de risco de recaída.

Palavras-chave: carcinoma ductal invasivo, metastização no colo útero, recidiva tardia



PO25 PEMBROLIZUMAB ADJUVANTE NO CARCINOMA DE CÉLULAS CLARAS DO RIM LOCALIZADO DE RISCO INTERMÉDIO: 2 CASOS CLÍNICOS

Sara Carvalho¹; Filipa Carneiro¹

1 - IPO do Porto

O ensaio de fase III, KEYNOTE-564, demonstrou benefício na sobrevivência livre de doença (SLD) nos doentes com carcinoma de células claras do rim (ccCCR) de risco intermédio-alto, submetidos a tratamento radical com margens cirúrgicas negativas, quando tratados com Pembrolizumab (Pmb). O tempo de follow-up para eventos de sobrevivência global (SG) foi curto, pelo que ainda não existem dados maduros sobre a mesma. Desta forma, o risco de exposição a toxicidade potencialmente desnecessária é uma preocupação a ter em conta na discussão com o doente¹.

De seguida apresentam-se 2 casos clínicos que elucidam a importância do reconhecimento atempado de toxicidades imunomediadas e da aquisição de experiência com a prática clínica na sua gestão.

Caso 1

Homem de 64 anos submetido a nefrectomia radical esquerda, cujo resultado anátomo-patológico revelou ccCCR, ISUP Grau 4, pT3aR0N0. De comorbilidades conhecidas síndrome metabólica [hipertensão, diabetes mellitus tipo 2 (DM2), e dislipidemia], Insuficiência cardíaca de etiologia arritmogénica e DPOC. Fumador ainda com consumos mantidos (44 UMAs). Adenoma da suprarrenal bilateralmente (incidentaloma)

Iniciou Pmb 10 semanas após a cirurgia. Após 2 ciclos desenvolveu agravamento da função renal - elevação da Creatinina G1. Foi avaliado por nefrologia, tendo reduzido nefrotóxicos, colheu urina, que não mostrou proteinúria e manteve vigilância. Por agravamento progressivo após 3º ciclo, com elevação da Creatinina G2, suspendeu Pmb, prosseguiu na marcha diagnóstica com ecografia renovesical (que foi normal) e iniciou Prednisolona oral 40mg/dia de acordo com plano estabelecido por nefrologia, com melhoria progressiva da função renal. Ponderado risco-benefício, optou-se por suspender tratamento adjuvante com pembrolizumab (total de 3 administrações).

Caso 2

Mulher de 52 anos, submetida a nefrectomia radical direita, cujo resultado anátomo-patológico revelou ccCCR, ISUP Grau 2, pT3aR0N0. De comorbilidades conhecidas destaca-se síndrome metabólica (hipertensão, DM2 e obesidade).

Iniciou Pmb 12 semanas após a cirurgia. 3 dias após 2ª administração de Pmb é internada com o diagnóstico de cetoacidose diabética (analiticamente com acidemia associada a aumento de anion gap e hiperglicemia) – toxicidade G3, melhorada à data de alta após terapêutica de acordo com orientações locais para o tratamento de cetoacidose diabética. A doente não era previamente tratada com insulino-terapia e apresentava um bom controlo glicémico antes do início da terapêutica com Pmb.

Atualmente mantém terapêutica com Pmb, sem novas intercorrências desde então.

A emergência de novos tipos de imunoterapia (IO), como é o caso dos inibidores de checkpoint, antagonistas PD-1, dos quais são exemplo o Pmb e o Nivolumab, representa sem dúvida um avanço no tratamento oncológico de várias patologias; contudo novas toxicidades e entidades nosológicas associadas têm emergido em simultâneo.

Dos efeitos adversos mediados por mecanismos imunológicos frequentemente descritos destacam-se a colite, a hepatite e a hipofisite.

Neste ensaio de fase III com Pmb, que mostrou ainda apenas ganhos de SLD, 20.7% dos doentes descontinuaram o tratamento por efeitos adversos (independentemente do grau).

A nefrite imunomediada é um evento raro associado a IO. Numa revisão de mecanismos/fisiopatologia de Cortazar et. al, foi estimada uma prevalência de cerca de 2% (sendo esta maior no uso combinado de 2 inibidores de checkpoints². Está descrito em cerca de 1% dos doentes tratados com Pmb em monoterapia. No Keynote-564 apenas 0.6% dos doentes expostos a Pmb desenvolveu nefrite imunomediada, mas em 66% dos casos houve necessidade de descontinuação do tratamento.

O mecanismo frequentemente descrito é a Nefrite intersticial aguda. Uma das hipóteses equacionada é a de que o anti-PD1 poderá de alguma forma interferir com a tolerância de células T a outros fármacos potencialmente causadores de nefrite intersticial aguda, potenciando assim a sua toxicidade. 3-4

Por sua vez, as endocrinopatias imunomediadas são relativamente frequentes, nomeadamente diabetes mellitus tipo I de novo ou agravamento de controlo glicémico de DM2 conhecida.

Ao contrário das restantes toxicidades imunomediadas, nas endocrinopatias frequentemente é possível a reintrodução da IO após resolução do evento agudo, ainda que habitualmente se mantenha a insuficiência endócrina com necessidade de terapêutica de longa duração.

A maior parte dos casos descritos de DM-imunomediada apresenta-se sob a forma de cetoacidose diabética por défice de insulina. No Keynote-564 1% dos doentes desenvolveu cetoacidose diabética, e em todos eles o fármaco foi suspenso¹.

O Caso 1 permite-nos concluir que em casos de suspeição de nefrite imunomediada, uma avaliação conjunta por oncologistas e nefrologistas deve ser encorajada, para permitir o tratamento atempado e adequado de uma toxicidade potencialmente irreversível.

O caso 2 reforça a importância de estarmos alerta para descompensação de comorbilidades dos doentes potencialmente despoletáveis por IO.

Tratando-se de um tratamento adjuvante ainda sem dados de SG, é necessário uma avaliação rigorosa e um baixo limiar de suspeição para a identificação precoce destas toxicidades.

Palavras-chave: imunoterapia, adjuvância, carcinoma de células renais, toxicidade

PO26 REAÇÃO LIQUENOIDE INDUZIDA POR APALUTAMIDA EM DOENTE COM CARCINOMA DA PRÓSTATA METASTÁTICO COM BOA RESPOSTA À TERAPÊUTICA

Filipa Verdasca¹; Ivânia Furtado¹; Lúcia Gil¹; Inês Guerreiro¹; Beatriz Vilela¹; Nélia Cunha¹

1 - Hospital Santo António dos Capuchos

Apalutamida é um inibidor oral seletivo do recetor de androgénio, aprovado para o tratamento de doentes com carcinoma da próstata metastático sensível à castração em associação com terapêutica de privação androgénica (ADT), de acordo com os resultados de eficácia do estudo de fase III TITAN. Neste estudo, a incidência de *rash* associado a apalutamida foi de 27.1%, com tempo médio para o início de 81 dias, motivando a interrupção terapêutica, redução de dose e descontinuação em, respetivamente, 8,4%, 5,3% e 2,3% dos doentes. Foram relatadas reações cutâneas de grau ≥ 3 (G3) em cerca de 6,3% dos doentes. O *rash* associado à apalutamida foi comumente descrito como macular ou maculopapular, e inclui um amplo espectro de diferentes tipos de reações cutâneas. Na literatura, são poucos os casos que descrevem este evento adverso e os mecanismos subjacentes ao desenvolvimento do mesmo, não são totalmente compreendidos.

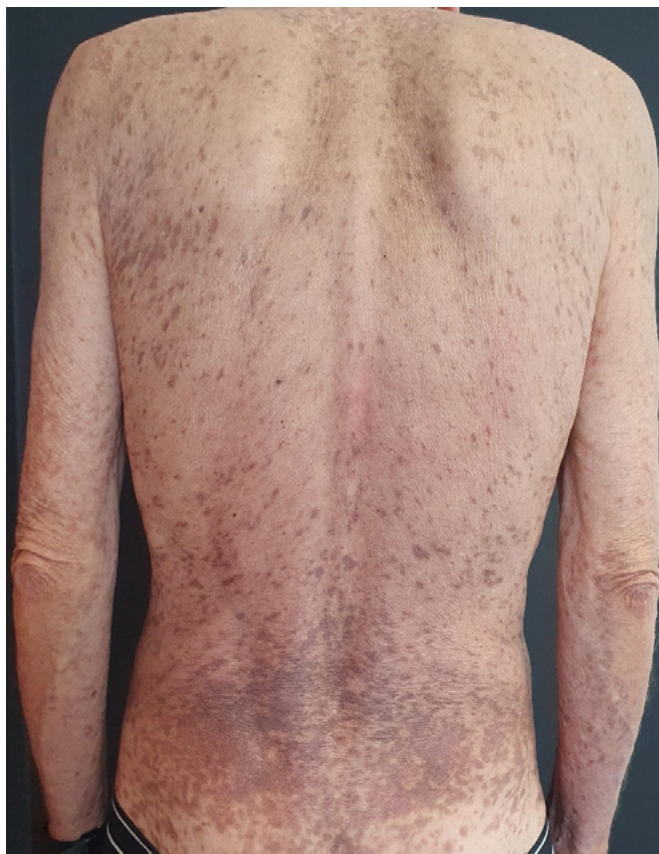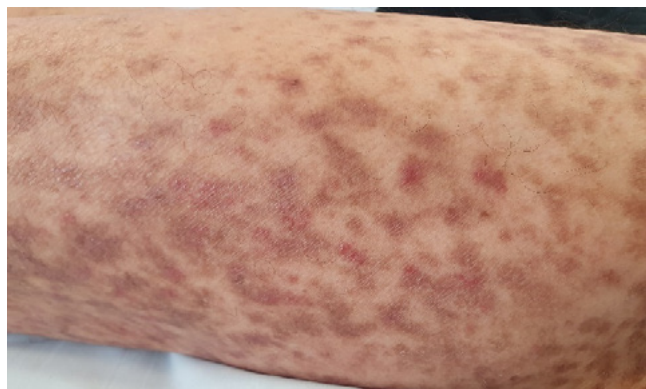Apresentamos o caso clínico de um doente com adenocarcinoma da próstata metastático hormonossensível com boa resposta à apalutamida, que desenvolveu uma reação liquenoide recidivante induzida pelo fármaco e que justificou a descontinuação da terapêutica.

Homem de 67 anos de idade, com diagnóstico de Adenocarcinoma da próstata, gleason 9, com metastização óssea múltipla em PET-PSMA, PSA 30 ng/mL, tendo-se iniciado apalutamida em associação com triptorrelina trimestral, com resposta bioquímica. Passados 4 meses de tratamento, desenvolveu um *rash* cutâneo de G3, extenso simétrico atingindo tronco e sem afeção da cabeça, que melhorou para grau 1 após suspensão temporária de apalutamida. Retomou o fármaco com redução para metade da dose e teve recidiva de *rash* cutâneo G3, cerca de 2 meses depois, o que justificou descontinuação do mesmo, tendo mantido apenas ADT. O doente foi observado na consulta de Dermatologia, tendo sido feita biópsia, compatível com dermite liquenoide e a sua correlação com a apalutamida foi demonstrada pela relação temporal e padrão de melhoria após suspensão do fármaco. Aquando da interrupção da apalutamida, foram realizados exames complementares de avaliação da resposta: TC toraco-abdomino-pélvica (TC TAP), com evidência de 2 adenomegalias nos hilos pulmonares e várias lesões blásticas escleróticas a nível do esterno, costelas, corpos vertebrais e ilíacos; Cintigrafia Óssea (CO), sem evidência de secundarização e PSA 0,07 ng/mL. Dada discrepância entre CO e TC TAP, e como exame comparativo, realizou PET PSMA: estudo sem clara evidência de doença maligna ativa com expressão de recetores de PSMA, verificando-se normalização do sinal a nível prostático e nas lesões ósseas anteriormente documentadas. Foi assumida resposta bioquímica e imagiológica à apalutamida e foi feito *switch* para abiraterona e prednisolona 5mg/dia.

Atualmente, após 8 meses de tratamento com abiraterona e ADT com boa tolerância, mantém doença imagiológica estável em TC TAP e CO sem evidência de lesões ósseas secundárias e PSA <0.03 ng/mL.

Este caso clínico representa um evento adverso cutâneo raro induzido pela apalutamida: uma reação liquenoide e ilustra a importância da abordagem multidisciplinar e de um conhecimento mais amplo do espectro de reações relacionadas à terapêutica. As características clínicas e histológicas apresentadas são úteis para a melhor compreensão dos mecanismos associados em estudos futuros, contribuindo para a abordagem deste evento adverso, melhoria de qualidade de vida dos doentes e mitigação de interrupções terapêuticas. O caso clínico ilustra também a dificuldade na avaliação de resposta ao tratamento das metástases ósseas que são ainda consideradas não mensuráveis, o que resulta numa heterogeneidade da abordagem clínica destes doentes e limitação para avaliação em ensaios clínicos.

Palavras-chave: apalutamida, adenocarcinoma da próstata metastático hormonossensível, rash, reação liquenoide



PO27 LONG SURVIVORS EM ADENOCARCINOMA DO RECTO - A PROPÓSITO DE UM CASO CLÍNICO

Miguel Falcão¹; Paulo De Castro¹; Hilda Marta¹; Beatriz Gonçalves¹; Natacha Mourão¹; Pedro Araujo¹; Emanuel Cadavez¹; Rosa Gomes¹; Marta Sousa¹

1 - Centro Hospitalar de Trás-os-Montes e Alto Douro

O tratamento do cancro colorrectal metastizado está em evolução. Diversas estratégias são usadas com o objetivo de melhorar a qualidade de vida e a sobrevida dos doentes.

Relata-se o caso de uma doente de 52 anos, sem antecedentes pessoais de relevo, Eastern Cooperative Oncology Group 0, referenciada à consulta por adenocarcinoma do recto, submetida a ressecção cirúrgica em Agosto de 2013, estadio pT3G2N1bM0. Tumor Ras wild type e estabilidade de microssatélites. Realizou 12 ciclos de quimioterapia adjuvante com FOLFOX terminando em março de 2014. Em setembro de 2014 foi identificado na tomografia por emissão de positrões recidiva no ápice do pulmão esquerdo. Foi submetida a metastasectomia em novembro de 2014 e iniciou em janeiro de 2015 quimioterapia paliativa com FOLFIRI e Bevacizumab que cumpriu durante 14 meses, até fevereiro de 2016. O tratamento foi suspenso por vontade do doente, mantendo-se em vigilância clínica e imagiológica. Marcadores tumorais negativos.

Oito anos após o diagnóstico, em outubro de 2021, a doente apresentou nova progressão de doença a nível hepático. Do estudo realizado com ressonância magnética abdominal e angiotomografia computadorizada abdominal, destaque para de nódulo 4x4 cm no seguimento IV a VIII, com efeito de massa, que contacta a veia porta esquerda e direita, veias supra-hepáticas médias e veia cava inferior. Iniciou FOLFOX e panitumumab que suspendeu após 4 meses por intolerância. Em fevereiro de 2022 iniciou FOLFIRI e Bevacizumab, que cumpriu durante 8 meses. Por apresentar lesão hepática metastática irrecutível foi proposto em reunião de grupo multidisciplinar transplante hepático que foi realizado num centro de referência em setembro de 2022. Após o transplante hepático a doente manteve-se em vigilância, até à data, sem sinais de doença oncológica e com o enxerto funcionante.

Evidência descreve que uma doença em estadio IV potencialmente ressecável, perante completa erradicação do tumor e das metástases, tem um potencial sobrevida a longo prazo e de cura em 20-45% dos doentes.

Serve este caso para refletir sobre protocolos de atuação perante o tratamento de uma neoplasia colorrectal metastizada. Destaca-se as dificuldades inerentes ao Médico Oncologista em manter um doente jovem em tratamento e gerir as suas expectativas. Destaca-se, igualmente, a longevidade atípica associada a essa condição.

Palavras-chave: Colorrectal, Long Survivors

PO28 EXPLORING THE FEASIBILITY AND IMPLICATIONS OF CRANIOENCEPHALIC COMPUTED TOMOGRAPHY IN HER2-POSITIVE BREAST CANCER: A PILOT STUDY

Ana Fortuna¹; Paulo Luz¹; Magda Cordeiro²; Beatriz Gosalbez¹; Elsa Campoa¹; Melanie Claudino¹; Pedro Alves¹; João G. Costa³; Ana Fernandes³; Cidália Pinto¹

1 - Centro Hospitalar Universitário do Algarve; 2 - Hospital Particular do Algarve, Grupo HPA Saúde; 3 - CBIOS - Universidade Lusófona's Research Center for Biosciences & Health Technologies

O cancro da mama tem vários subtipos, incluindo o cancro da mama HER2-positivo, que se caracteriza pela sobreexpressão do recetor 2 do fator de crescimento epidérmico humano (HER2), pela agressividade, pelo mau prognóstico e pelo elevado risco de recorrência e metástases. As metástases cerebrais são uma complicação comum do cancro da mama HER2-positivo, mas a imagiologia cerebral não está incluída no estadiamento inicial desta doença.

Este estudo piloto prospetivo teve como objetivo avaliar a utilidade da tomografia computadorizada (TC) cerebral no estadiamento inicial do cancro da mama HER2-positivo. Foram incluídas 58 doentes, tendo sido recolhidos dados demográficos, clínicos e específicos do cancro da mama após a obtenção do consentimento informado e da aprovação ética. Foi efectuada uma análise descritiva.

A idade média dos doentes era de 55 anos e a maioria apresentava um bom estado de desempenho. Foram realizados exames de TC cerebral aquando do diagnóstico, não tendo sido detectadas metástases cerebrais nos doentes em estadios precoces. No entanto, a TC cerebral identificou metástases cerebrais num doente em fase avançada com suspeita clínica.

Este estudo sugere que a TC cerebral pode ter uma utilidade limitada no estadiamento inicial do cancro da mama HER2-positivo inicial, embora possa ser uma ferramenta valiosa nos casos avançados. É necessária mais investigação, incluindo um maior número de doentes para identificar os de alto risco, que podem beneficiar da imagiologia cerebral.

Palavras-chave: HER2-positive breast cancer, brain metastases, cranial computed tomography, staging, screening

PO29 ADENOCARCINOMA HEPATOIDE GÁSTRICO, UM SUBTIPO HISTOLÓGICO SINGULAR

Mafalda Costa¹; Catarina Lopes Fernandes¹; Diogo Silva¹; Helena Magalhães¹; Fernanda Estevinho¹

1 - Hospital Pedro Hispano, ULSM

O adenocarcinoma hepatoide gástrico é um subtipo incomum de carcinoma gástrico (CG) cuja caracterização histopatológica é similar ao Hepatocarcinoma e que se associa na maioria dos casos (70-80%) a níveis séricos elevados de alfa-fetoproteína, cujo valor prognóstico é incerto. Este subtipo de CG apresenta maior grau de invasão vascular e associa-se a um maior risco de metastização precoce, sobretudo hepática e pulmonar, e consequentemente a um pior prognóstico.

Homem de 63 anos, ex-fumador (8 UMA), com história familiar oncológica significativa com neoplasia gástrica materna e em 2 tias maternas com > 65 anos e neoplasia do cólon paterna também depois dos 65 anos. Apesar de assintomático, realizou estudos endoscópicos em Maio de 2018 a pedido da sua médica de família que revelaram a presença de lesão de aspecto polipoide e ulcerada na face anterior do corpo gástrico com 25 mm de diâmetro, cuja biópsia revelou tratar-se de adenocarcinoma ulcerado pouco diferenciado de tipo intestinal. TC TAP de estadiamento revelou espessamento da parede do corpo gástrico e duas adenomegalias suspeitas na pequena curvatura do corpo gástrico de 24 mm, cT3N1M0, estadio III (8^a AJCC). O doente completou quimioterapia perioperatória com o esquema FLOT seguido de laparoscopia diagnóstica sem evidência de metastização macroscópica pelo que prosseguiu com gastrectomia total e disseção D2. A avaliação anátomo-patológica da peça cirúrgica revelou um Adenocarcinoma hepatoide numa área polipoide de 22 x 18 x 11mm, com resposta fraca à terapêutica perioperatória, sem invasão linfovascular ou perineural, com margens livres, ypT1bN1 (2 gânglios positivos em 15 gânglios)M0, estadio I (AJCC 8^a ed). O perfil imunohistoquímico revelou positividade para CKcam 5.2, alfa-fetoproteína, SALL4 e glipican 3, compatível com o subtipo hepatoide. Após discussão multidisciplinar foi decidido prosseguir com quimioterapia perioperatória, que o doente terminou em fevereiro de 2019, com boa tolerância. O doente foi encaminhado para consulta de Oncogenética do CHSJ com realização de painel alargado de genes associado ao cancro gástrico que foram negativos. Actualmente, o doente encontra-se em vigilância e livre de doença há 58 meses.

O adenocarcinoma gástrico hepatoide é responsável por cerca de 0.38 a 1.6% de todos os CG, por esse motivo a sua correcta identificação e o seu diagnóstico atempado são um desafio, como se verificou neste caso clínico com identificação do subtipo apenas na peça operatória.

As séries de casos publicadas reportam doentes na casa dos 60 e 70 anos, do sexo masculino, com CG de tipo intestinal, e em cerca de metade dos casos com metastização à distância ao diagnóstico. O papel da quimioterapia perioperatória e adjuvante não é claro neste subtipo de CG e a evidência que suporta a abordagem destes doentes é limitada e referente a séries de casos de doentes de países orientais, deste modo, são seguidas as orientações para cada estadio da doença definidas para os outros subtipos histológicos mais comuns. Mais estudos e uma melhor compreensão da biologia tumoral são necessários para a correcta caracterização molecular deste subtipo de CG de forma a se estabelecerem protocolos de tratamento adequados e se identificarem potenciais marcadores de resposta ao tratamento, de forma a melhorar a sobrevida destes doentes. Apesar da raridade e agressividade deste subtipo de CG o doente apresentou boa resposta à estratégia de tratamento adoptada.

Palavras-chave: tumor digestivos, carcinoma gástrico, tumor hepatóide

PO30 PANCREATITE AGUDA SINTOMÁTICA INDUZIDA POR INIBIDOR SELETIVO DA TIROSINA CINASE: UMA COMPLICAÇÃO RARA DE UM FÁRMACO FREQUENTE

Marta Maria Seladas¹; Rui Escaleira¹; Filipa Verdasca¹; João Gramaça¹; Inês Guerreiro¹

1 - Hospital Santo António dos Capuchos, Centro Hospitalar de Lisboa Central, Oncologia Médica, Lisboa, Portugal

O carcinoma de células renais (CCR) representa 3 a 5% de todos os tumores, sendo a sétima neoplasia mais comum nos homens e a décima nas mulheres. O CCR claro é o subtipo mais frequente, sendo a angiogénese, proliferação e metastização dependente da ação do fator de crescimento endotelial vascular (FCEV). O Axitinib é um inibidor da tirosina cinase (TKI) de segunda geração que inibe seletivamente os recetores do FCEV, é utilizado no tratamento do CCR avançado ou metastático após ausência de resposta a terapêutica sistémica de primeira linha. Quando comparado com sorafenib demonstrou um aumento da sobrevivência global e livre de doença. Os efeitos adversos do Axitinib são diversos, contudo, a pancreatite aguda, é descrita como extremamente rara na literatura. Homem, 80 anos, submetido em 2012 a nefrectomia radical esquerda por CCR claro no estágio III (pT3aNxMx), manteve vigilância até maio de 2021, altura em que foi documentada progressão de doença, com metastização ganglionar, pulmonar e pleural. Realizou tratamento sistémico de 1ª linha com Pazopanib até outubro de 2021, foi documentada progressão de doença que motivou tratamento de 2ª linha com Nivolumab, suspenso em abril de 2023 por iatrogenia. Proposto para tratamento de 3ª linha com Axitinib que manteve durante 6 meses, tendo recorrido ao Hospital de Dia de Oncologia em outubro de 2023 por quadro com 1 mês de evolução caracterizado por epigastralgia, astenia, anorexia e confusão. Laboratorialmente apresentava leucocitose ($15,31 \times 10^9/L$) com neutrofilia absoluta ($10,27 \times 10^9/L$), lesão renal aguda (ureia 154 mg/dL, creatinina 4,59 mg/dL) e elevação da amilase pancreática e lipase (226 U/L e 707 U/L respetivamente), com doseamento do cálcio sérico e triglicéridos normal foi excluída história prévia de consumos alcoólicos. A tomografia computadorizada abdominal e pélvica mostrou globosidade do processo uncinado do pâncreas, com densificação da gordura circundante, sem identificação de patologia litiásica ou obstrutiva das vias biliares. Ao final de 5 dias de internamento, com pausa alimentar e medidas de suporte, verificou-se melhoria da função renal e normalização da enzimologia hepática, tendo tido alta sem complicações. Em ambulatório, realizou ressonância magnética que confirmou processo inflamatório pancreático, tendo sido excluída envolvimento maligno. Manteve seguimento em consulta, não tendo reiniciado Axitinib.

Axitinib é amplamente utilizado no tratamento de CCR avançado e metastático; vários efeitos adversos foram documentados, sendo os mais comuns a disfunção hematológica (citopenia que pode envolver as 3 linhagens), toxicidade cardiovascular, alteração do trânsito intestinal e manifestações mucocutâneas. Embora seja reconhecido um aumento significativo do risco de pancreatite aguda em doentes sob TKI não-seletivos, a ocorrência desta complicação em monoterapia com Axitinib está descrita em somente 1 caso na literatura, onde também foi relatada boa evolução clínica e analítica após suspensão do fármaco. Este é um diagnóstico de exclusão, e as etiologias mais frequentes para pancreatite aguda devem ser obrigatoriamente investigadas. No entanto, o índice de suspeição deve permanecer elevado, de forma a permitir a identificação correta e precoce desta potencial complicação, bem como a sua adequada gestão, que implica, além das tradicionais medidas de suporte, a suspensão do fármaco culpado.

Palavras-chave: Axitinib, Pancreatite

PO31 ENDOCARDITE NÃO BACTERIANA TROMBÓTICA NO CANCRO DO PÂNCREAS: A PROPÓSITO DE UM CASO

Joana Martins Cabral¹; Beatriz Belo¹; Alexandra Guedes¹; Sandra Silva¹; Helena Guedes¹; José Ribeiro Almeida¹; Joana Marinho¹; Maria Castelo Branco¹

1 - Unidade Local de Saúde de Gaia/Espinho

A associação entre tromboembolismo venoso (TEV) e cancro encontra-se bem estabelecida na literatura há vários anos. No entanto, a ocorrência de tromboembolismo arterial enquanto síndrome paraneoplásico continua a ser um fenómeno muitas vezes descurado e pouco abordado na prática clínica. Estudos recentes mostram um aumento da incidência de eventos coronários agudos, enfartes isquémicos e doença arterial periférica (DAP) nos 6 meses antes do diagnóstico de cancro, atingindo o pico nos 30 dias prévios. As causas são multifatoriais em ambos os casos, uma vez que o doente oncológico apresenta um estado de hipercoagulabilidade, quer seja pela imobilização, comorbilidades, tratamentos antineoplásicos ou pela própria doença. A presença de doença avançada constitui também um fator de risco. Os autores apresentam um caso clínico de acidente vascular cerebral (AVC) em contexto de endocardite não bacteriana trombótica (ENBT) no decurso da marcha diagnóstica de neoplasia pancreática.

Apresentamos o caso de uma mulher de 59 anos com antecedentes pessoais relevantes de obesidade e internamento prolongado por osteomielite em 2014 após acidente de trabalho. Encaminhada pelos Cuidados de Saúde Primários (CSP) para a consulta de Oncologia Médica em novembro de 2023 no seguimento de estudo de quadro clínico de dor abdominal de predomínio epigástrico, sensação de enfartamento precoce e vômitos com 3 meses de evolução, salientando-se, paralelamente, episódio de trombose venosa profunda (TVP) do membro inferior direito coincidente com o início das queixas, tendo iniciado hipocoagulação com Rivaroxabano neste contexto. Dos exames complementares de diagnóstico realizados nos CSP destaca-se a presença, em ecografia abdominal superior, de achados sugestivos de metastização hepática difusa, bem como a identificação em tomografia axial computadorizada (TAC) toraco-abdominal de processo neofornativo primário do pâncreas (massa hipodensa com 55x28mm, a condicionar dilatação do ducto pancreático a montante) com trombose esplénica associada, ascite, metastização ganglionar múltipla e sinais de tromboembolismo pulmonar em ramos segmentares e subsegmentares das artérias pulmonares para os lobos inferior direito, médio e inferior esquerdo. Estudos endoscópicos (endoscopia digestiva alta e colonoscopia) sem alterações de relevo. Biópsia hepática a revelar fígado infiltrado por adenocarcinoma com padrão ductal com perfil imuno-histoquímico compatível com metastização de primário do pâncreas. No dia seguinte à realização de biópsia hepática recorre ao serviço de urgência por desvio da comissura labial para a esquerda e alteração do comportamento, sendo diagnosticado AVC do território da artéria cerebral média esquerda. Internada para estudo, tendo realizado ecocardiograma transtorácico e, posteriormente, transesofágico que evidenciaram a presença de estruturas ecogénicas aderentes à válvula aórtica e de movimento síncrono com a mesma e insuficiência aórtica grave, não tendo sido identificados shunts intracardíacos. Manteve-se apirética durante o internamento e todos os estudos microbiológicos apresentaram resultados negativos. O estudo da coagulação permitiu excluir coagulação intravascular disseminada. A ENBT foi considerada como etiologia mais provável, tendo realizado switch da hipocoagulação para Heparina de Baixo Peso Molecular (HBPM).

A ENBT é uma patologia rara e que consiste na presença de vegetações estéreis nas estruturas valvulares cardíacas e que ocorre frequentemente no contexto de doença maligna, podendo mesmo ser a forma de apresentação inicial, sendo os adenocarcinomas pancreáticos, pulmonares e gástricos as neoplasias mais frequentemente associadas. A sua característica clínica mais importante é a forte associação com fenómenos tromboembólicos. Estes ocorrem devido à fragmentação das vegetações e podem atingir potencialmente qualquer rede vascular, nomeadamente, cerebral, cardíaca, pulmonar, abdominal e periférica. As manifestações clínicas mais evidentes resultam da embolização sistémica desses fragmentos, que ocorre em 50% dos doentes. O evento tromboembólico mais comum e, certamente, mais devastador é o AVC, sendo mais comum na ENBT que na endocardite infecciosa. Este caso representa um exemplo paradigmático do estado protrombótico associado ao cancro, particularmente às neoplasias pancreáticas, e a extensão que os fenómenos tromboembólicos podem atingir nestes doentes.

Palavras-chave: endocardite não bacteriana trombótica, adenocarcinoma pancreático

PO32 GLIOBLASTOMA INTRAMEDULAR PRIMÁRIO - UMA LOCALIZAÇÃO POUCO COMUM

Tânia Lemos¹; Lígia Carvalhido Osório¹; Pedro Santos Silva¹; Roberto Silva¹; Daniela Almeida¹; Miguel Barbosa¹; Catarina Fernandes¹

1 - Hospital São João

O Glioblastoma (GB) primário da medula espinhal é um tumor raro do Sistema Nervoso Central (SNC), responsável por 1%-5% de todos os GB e apenas 1,5% de todos os tumores intramedulares. Este tumor ocorre, principalmente, em pacientes do género masculino, entre a segunda e a terceira décadas de vida (média: 26 anos). As localizações mais frequentes são a coluna cervical e torácica (~70%), seguida da coluna lombar (~9.7%) e cone medular (~5.5%). As manifestações clínicas dependem da localização e da extensão da doença. O tratamento recomendado é semelhante ao do GB intracraniano: cirurgia, radioterapia (RT) e quimioterapia (QT). O prognóstico é mau, com uma sobrevivência global de 10 a 14 meses.

Doente de 62 anos, género feminino, previamente autónoma e sem antecedentes pessoais relevantes. Por queixas com 7 meses de evolução de hipostesia dos membros inferiores (MIs) de agravamento progressivo e posterior ataxia da marcha, condicionando um ECOG PS 2-3, realizou RM cervico-dorso-lombar encontrando-se lesão expansiva a condicionar marcada deformação do cordão medular entre D6-D10, sendo considerada a hipótese de lesão da série glial do tipo astrocitoma, mais provável que ependimoma. Realizou também RM-Cerebral, sem evidência de doença. Foi encaminhada para Consulta de Neurocirurgia e proposta para exérese cirúrgica. Submetida a remoção parcial da lesão intramedular infiltrativa entre D7-D10, com exame anatomopatológico a descrever Glioblastoma IDH wild-type (grau 4, OMS de 2021). Após a cirurgia, com hipostesia dos MIs e paraparésia ao exame objetivo, caminhando com apoio unilateral. Caso discutido em Reunião de Grupo Multidisciplinar e proposta para tratamento de RT e QT concomitantes. Iniciou protocolo RT - Temozolomida (TMZ) 75 mg/m², tendo realizado a dose total de 50.4Gy, a 1.8Gy em 28f. Suspendeu TMZ 5 dias antes de completar o tratamento de RT por apresentar toxicidade hematológica grau 4. Por este motivo, não iniciou a 2ª fase de manutenção com TMZ, estando ainda a aguardar realização de RM do neuroeixo de reavaliação.

O GB intramedular primário é um tumor raro, sendo a principal manifestação clínica as parestesias/parésias progressivas. A RM do neuroeixo assume papel crucial no processo de investigação da doença, demonstrando lesão intramedular e exofítica. O exame histopatológico é necessário para estabelecer o diagnóstico final. O tratamento deve ser planeado em equipa multidisciplinar, tendo em conta as características e extensão do tumor, bem como os fatores relacionados com o paciente. À semelhança do GB intracraniano, o tratamento passa por cirurgia seguida de RT e QT concomitantes. A ressecção completa raramente é possível pela natureza infiltrativa da doença intramedular e para preservação da função neurológica. A RT adjuvante é recomendada pela elevada probabilidade de disseminação e recorrência. O esquema recomendado é semelhante ao Protocolo Stupp, com TMZ na dose de 75 mg/m²/dia concomitante com RT, durante a 1ª fase. No entanto, dada a radiosensibilidade da medula espinhal e o maior risco de toxicidade, a dose máxima recomendada é de 45-50Gy (versus os 60Gy do Stupp convencional), com risco de mielopatia inferior a 5% aos 5 anos. Segue-se a 2ª fase com QT de manutenção com TMZ na dose de 150-200 mg/m²/dia, durante 5 dias, a cada 28 dias, num total de 6 ciclos. Apesar das estratégias de tratamento multimodal, o GB é um tumor altamente agressivo, com mau prognóstico e sobrevivência global.

Expõe-se, assim, um caso de GB com uma localização e forma de apresentação pouco frequente, nomeadamente em idade mais avançada, no sexo feminino e com um agravamento pré-diagnóstico mais gradual. A sua raridade tornam o presente caso um desafio na sua abordagem diagnóstica e terapêutica.

Palavras-chave: Glioblastoma, tumores SNC, Glioblastoma intramedular

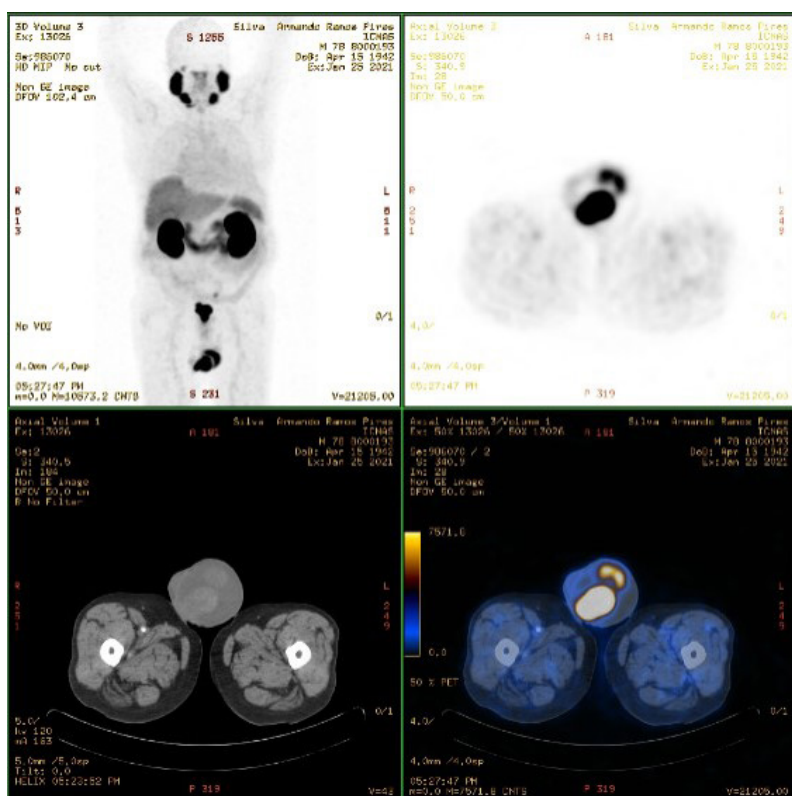
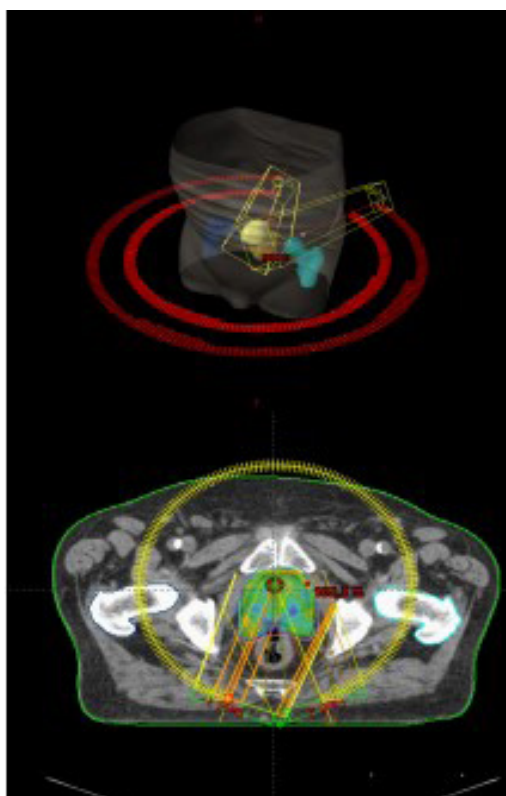
PO33 METÁSTASE TESTICULAR ÚNICA DE CARCINOMA DA PRÓSTATA – UM CASO CLÍNICO RARO

Ana João Guerra¹; Leonor Santos Martins¹; João Gama¹; Edgar Silva¹; Bruno Moura Fernandes¹; Paulo António Temido¹; Ana Cleto¹; Belmiro Parada¹; Tânia Teixeira¹; Margarida Borrego¹; Arnaldo Figueiredo¹

1 - Centro Hospitalar e Universitário de Coimbra

O carcinoma da próstata metastiza mais comumente para os gânglios linfáticos pélvicos, ossos, pulmão e fígado. No que respeita, às metástases testiculares, estas são raras e a sua maioria tem origem na próstata (2), no entanto também podem ser secundárias a outros locais primários distantes, tais como o pulmão, tracto gastrointestinal, melanoma e tumores do rim. No cancro da próstata, segundo a literatura (10), podem ocorrer em até 4% dos casos, e são muitas vezes detetados acidentalmente após orquidectomia por doença avançada. Doente de 77 anos, seguido em consulta de urologia e radioterapia por antecedentes de carcinoma da próstata. Inicialmente com com PSA de 11,9 ng/mL e quadro de retenção urinária crónica. Realizou biópsia a 02 de outubro de 2018, que revelou um adenocarcinoma moderadamente diferenciado bilateral da próstata, G2, grau de Gleason 7 (4+3); Grade Group 3 (OMS, 2016). Após o diagnóstico, realizou estadiamento da doença com tomografia computadorizada toraco-abdomino-pélvica (TC-TAP) e cintigrama ósseo, não tendo sido detectados outros focos neoplásicos. Foi submetido a Ressecção Transuretral da próstata (RTU-P) a 20 de fevereiro de 2019, cuja a histologia revelou um adenocarcinoma da próstata, Gleason 7 (3+4) com invasão perineural focal e extensão ao tecido adiposo adjacente. Posteriormente, efetuou radioterapia externa (RTE), a título radical, pela técnica de VMAT, com fotões de 10 MV, tendo sido administrada uma dose total 74Gy/37fr/7.5S (2Gy/fr), realizada em duas fases, inicialmente 50Gy/25fr/5S dirigida à próstata e vesículas seminais seguida de boost à próstata com 14Gy/12fr/2.5S, que terminou a 17 de julho de 2019 (figura 1). O tratamento decorreu sem intercorrências de relevo. Durante o seguimento, obteve um valor nadir de PSA (5.53 ng/mL), 10 meses após RTE, posteriormente verificou-se aumento progressivo do marcador tumoral, Em consulta de reavaliação, 18 meses após o tratamento, ao exame objetivo, apresentava volumosa massa pétreia escrotal esquerda com componente de hidrocelo associado. Do restante exame, destaca-se a presença de uma próstata dura ao toque retal, não se individualizando quaisquer nódulos. Associadamente, mantinha valores de PSA elevados e com perfil paulatinamente crescente (PSA máximo de 9,98 ng/mL) associado a hematúria macroscópica de novo, pelo que veio a realizar exames de re-estadiamento. Na PET-Tomografia computadorizada por emissão de positrões PSMA-68 Ga (PET-CT PSMA) (figura 2), são descritas volumosas massas de textura heterogénea no escroto esquerdo sugestivas de lesões neoplásicas malignas, nomeadamente metástases de neoplasia da próstata. O doente foi então proposto para orquidectomia radical esquerda e orquidectomia simples direita (figura 3), tendo aceite. A cirurgia foi realizada a 08 de março de 2021, cuja intervenção não apresentou intercorrências. No exame histopatológico, foi confirmada metástase de adenocarcinoma acinar pouco diferenciado da próstata, Gleason 8(4+4) e com padrão terciário 5(10%), invadindo todo o testículo, incluindo a rede testis, e epidídimo esquerdos, poupando o cordão espermático e a margem do cordão espermático. Posteriormente ficou em controlo clínico, com avaliação semestral do marcador tumoral. Nas consultas de follow-up, apresentou queixas de incontinência urinária de esforço (IUE) ligeira, urgência urinária e poliúria. Em termos analíticos, mantém valores de PSA <0.060 ng/ml de forma sustentada Apesar de pouco frequentes e com grau de suspeição baixo, em doentes com sinais ou sintomas testiculares e antecedentes de carcinoma da próstata, devemos, no entanto, estar sensibilizados para o aparecimento de eventuais metástases prostáticas. Com o surgimento de novos alvos terapêuticos, o seu diagnóstico precoce permite ter várias opções de abordagem terapêutica, como a hormonoterapia, radioterapia, metastasectomia testicular, e mesmo a orquidectomia, apesar de ter sido cada vez mais usada como recurso de última linha. Portanto, o seguimento regular destes doentes com análise de PSA e exame objetivo dirigido feito com regularidade é determinante na deteção precoce destas metástases raras.

Palavras-chave: Metástase testicular, Carcinoma da próstata, Caso Clínico



PO34 RATAMENTO DE UM TUMOR DO ESTROMA GASTROINTESTINAL AO LONGO DE 2 DÉCADAS: A PROPÓSITO DE UM CASO CLÍNICO

Maria Manuel Pereira¹; Diogo Lopes¹; Marta Viana Pereira¹; Cristiana Honrado Martins¹; José Miguel Rocha¹; Camila Oliveira¹; Maurício Peixoto¹; Elisabete Couto¹

1 - Unidade Local de Saúde de Braga

Os tumores do estroma gastrointestinal (GIST) são tumores mesenquimatosos que compreendem 0,2% das neoplasias do trato gastrointestinal e apenas 10% têm localização no jejuno. São tumores que estão associados a mutações do *KIT* e do recetor do fator de crescimento derivado das plaquetas (*PDGFR*).

Nos GIST primários localizados de alto grau, está indicada terapêutica adjuvante com imatinib, após resseção completa, com o objetivo de prevenir a recidiva e aumentar a sobrevivência livre de doença. O risco de recidiva é maior nos dois primeiros anos após suspensão do tratamento adjuvante. O imatinib é igualmente o tratamento de primeira linha nos doentes com doença localmente avançada, irressecável ou metastática.

Apresenta-se o caso de um homem de 49 anos com ECOG PS 0 e sem antecedentes patológicos de relevo, diagnosticado com GIST do jejuno após perfuração intestinal. Foi submetido a resseção cirúrgica em 2004 e manteve posteriormente vigilância.

Em 2007, realizou estudo imagiológico de *follow-up* que revelou existência de implantes peritoneais secundários. Foi submetido a laparoscopia exploradora que confirmou por biopsia excisional metastização peritoneal de GIST, tendo-se decidido em consulta de grupo multidisciplinar iniciar tratamento com imatinib 400mg/dia.

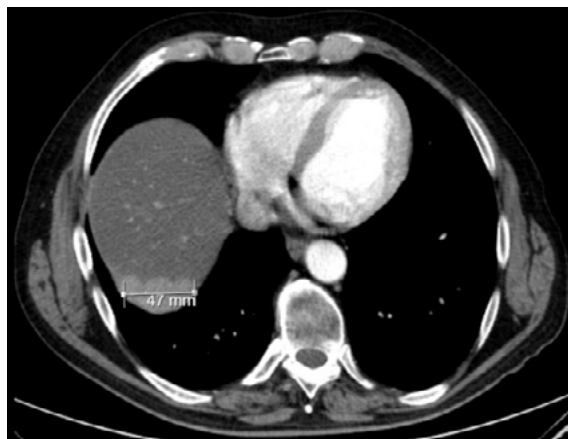
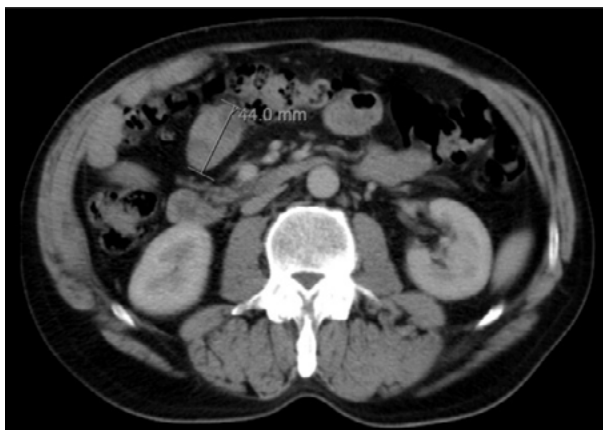Em 2009, realizou tomografia torácica e abdominopélvica e PET-FDG que demonstraram ausência de doença o que motivou suspensão do imatinib. Durante este período de tratamento, como efeitos adversos apresentou apenas trombocitopenia grau 1.

Manteve-se em vigilância até setembro 2011, altura em que se detetou recidiva da doença em nódulo da parede abdominal. Retomou imatinib, com necessidade de redução de dose para 200mg/dia em maio de 2018 por trombocitopenia grau 1 (<100 000/uL). Por manutenção da toxicidade hematológica apesar de redução de dose e por não ter evidência imagiológica de doença, decidiu-se suspender tratamento em junho de 2018.

Em julho 2019, documentou-se progressão imagiológica com implantes peritoneais subdiafragmáticos. O doente retomou tratamento com imatinib 400mg/dia com boa tolerância e encontra-se em vigilância, assintomático e com ECOG PS 0.

Com o relato deste caso clínico conseguimos observar que a resposta ao imatinib pode ser mantida apesar de uma exposição prévia. É possível manter o controlo de doença com o mesmo tratamento ao longo de vários anos. O benefício do tratamento cirúrgico da doença residual em estadió avançado ainda não foi demonstrado em ensaios prospetivos randomizados, mas está associado a um bom prognóstico em séries retrospectivas.

Palavras-chave: Imatinib, Tumor do estroma gastrointestinal



PO35 ENCEFALOPATIA A 5-FU: UM CASO CLÍNICO.

Joana Alves Luís¹; Joana Afonso Pinto¹; Daniela Macedo¹; Árcia Chipepo¹; Gonçalo Matias¹; Ana João Piçarra¹; Paulo Cortes¹

1 - Hospital Lusíadas Lisboa

O 5-fluoracilo (5-FU), é um agente citotóxico de quimioterapia amplamente usado no tratamento das neoplasias malignas de origem digestiva. Uma complicação rara, e grave, é a indução de encefalopatia, caracterizada por alterações no estado mental ou convulsões, com uma incidência estimada em 0,6%. Fatores de risco incluem azotemia, desidratação ou infeção concomitante. Em 65% dos doentes coexiste mutação do gene DPYD.

Os autores apresentam o caso de um doente do sexo masculino, de 73 anos, hemodialisado por doença renal poliquística, com neoplasia do cólon sigmoide estadio III. Pelas comorbilidades na altura foi decidido não avançar com terapêutica neoadjuvante pelo que foi submetido a ressecção cirúrgica do tumor primário em dezembro de 2022, estando à data a aguardar estudos mutacionais. Em setembro de 2023, por subida do CEA 14,2 ug/dL e CA 19.9 130 ug/dL, foi pedida tomografia computadorizada (TC) abdominal e pélvica com evidência de recidiva peritoneal. Após discussão com a Nefrologia o doente foi proposto para quimioterapia com FOLFIRI (5-FU + irinotecano) com redução de 50% da dose de irinotecano. Cerca de 24h após início do 1.º ciclo de quimioterapia com FOLFIRI inicia quadro de confusão mental, discurso repetitivo, parafasias e agitação psicomotora de instalação progressiva. Teria realizado última sessão de hemodiálise na véspera do início de tratamento com quimioterapia. Ao exame objetivo apresentava-se taquicárdico, apirético, sem sinais de focalização, sem outras alterações ao exame neurológico. No Serviço de Urgência foi presenciado episódio de crise convulsiva tónico-clónica generalizada com desvio conjugado do olhar para a direita.

Da investigação etiológica destaca-se, ausência de leucocitose ou neutrofilia, ureia 159 mg/dL, creatinina 8.58 mg/dL, ausência de alterações iónicas, PCR 1,85 mg/dL; Gasimetricamente com acidose metabólica láctica; Urocultura negativa; Amoníemia normal; TC crânio-encefálica que excluiu lesões ocupantes de espaço ou alterações estruturais de relevo; Punção lombar sem alterações citoquímicas e microbiologia negativa incluído pesquisa de herpesvírus; Dois eletroencefalogramas sem evidência de estado de mal epilético; ressonância magnética nuclear crânio-encefálica com hipersinal T2 FLAIR na substância branca profunda frontoparietal bi-hemisférica.

Por persistência de crises convulsivas, o doente foi sedado, submetido a entubação orotraqueal e admitido na Unidade de Cuidados Intensivos sob propofol, levetiracetam, valproato de sódio e clonazepam. Pela acidose metabólica láctica foi necessário iniciar técnica contínua de substituição da função renal.

Procedeu-se à redução paulatina da sedação e anticomiciais com recuperação total da vigília e ausência de novos episódios de confusão mental ou crises convulsivas.

Deste modo, foi admitida Encefalopatia tóxica aguda associada ao 5-FU num doente hemodialisado. A pesquisa do gene DPYP foi negativa. Por toxicidade cutânea ao valproato de sódio, teve alta medicado com levetiracetam 500 mg 12/12h e clonazepam 0,5 mg.

O caso apresentado é ilustrativo da importância da vigilância e suspeição clínica, bem como intervenções precoces essenciais para mitigar os riscos associados a esta terapêutica, que em casos mais raros pode ser fatal.

Palavras-chave: encefalopatia, toxicidade, tumores digestivos, neoplasia do cólon, quimioterapia, 5-fluoracilo

PO36 RESPOSTA COMPLETA APÓS IMUNOTERAPIA EM CARCINOMA RENAL METASTIZADO

Joana Basílio Leite¹; Helena Magalhães¹

1 - Unidade Local de Saúde de Matosinhos

O carcinoma de células renais de células claras é o tipo mais comum de neoplasia renal nos adultos, sendo que 30% dos casos apresentam-se com doença metastática ao diagnóstico. A evolução do tratamento à base de imunoterapia tem mudado o panorama dos doentes com carcinoma renal de células claras permitindo um aumento da sobrevivência global e de taxas de resposta completa.

Apresenta-se caso de doente do sexo masculino de 56 anos, com antecedentes de Hipertensão arterial, obesidade e hábitos etílicos marcados, não fumador, que recorre aos cuidados de saúde por lipotímia, salientando-se lesão renal aguda a nível analítico que motiva ecografia abdominal a revelar lesão sólida renal. Realizou RMN abdomino-pélvica para melhor caracterização, que descreve nódulo sólido heterogéneo de 82x68 mm com realce difuso após administração de contraste. Para completar estadiamento realizou TC torácico a revelar várias nodularidades sólidas com distribuição aleatória bilateralmente, traduzindo prováveis lesões secundárias, a maior com 12x13 mm. Realizada biópsia renal que revelou neoplasia maligna com características morfológicas de carcinoma de células claras renais, com estudo imuno-histoquímico a confirmar os achados histológicos com perfil imuno-histoquímico vimentina+, CD10 +, AMACR + (focal), CK7- e CD117-. Por apresentar múltiplos episódios de hematúria, foi realizada cirurgia renal upfront, que confirmou carcinoma de células claras de grau 3 e estadiamento pT3aNxR0, com IMDC score correspondente a risco intermédio (2 pontos), tendo proposta de tratamento sistémico posteriormente.

Iniciou tratamento de 1ª linha paliativa com nivolumab + ipilimumab, completando 4 ciclos e apresentou resposta parcial em TC de reavaliação, sem toxicidades. Prosseguiu tratamento de manutenção com nivolumab de 4/4 semanas, que mantém à data atual, com boa tolerância, e resposta completa imagiológica.

Conclusão: Com este caso pretende-se realçar o potencial da imunoterapia em combinação dupla no carcinoma renal de células claras metastizado, com possibilidade de resposta completa. Mantêm-se algumas questões, como quais os doentes que melhor respondem à imunoterapia, e quando suspender o tratamento na presença de resposta completa.

Palavras-chave: Carcinoma de células claras do rim, imunoterapia, carcinoma renal metastizado

PO37 INSULINOMA COM METASTIZAÇÃO HEPÁTICA: A PROPÓSITO DE UMA APRESENTAÇÃO RARA

Maria Manuel Pereira¹; Diogo Lopes¹; Marta Viana Pereira¹; Cristiana Honrado Martins¹; José Miguel Rocha¹; Camila Oliveira¹; Maurício Peixoto¹; Elisabete Couto¹; Maria Joana Santos¹

1 - Unidade Local de Saúde de Braga

O insulinoma é um tumor neuroendócrino do pâncreas raro com origem nas células dos ilhéus de *Langerhans*. Estima-se que a sua incidência varia entre 1-4 casos por milhões de pessoas por ano. Cerca de 90%-95% destes tumores têm um comportamento benigno, sendo rara a metastização à distância, estando esta associada a um pior prognóstico. Esta neoplasia é menos frequente em doentes com diagnóstico prévio de diabetes *mellitus*. A gestão destes doentes é desafiante, não só pela apresentação de disglícemias recorrentes, mas também, pela necessidade de um tratamento multimodal e multidisciplinar. São escassos os casos descritos na literatura de insulinomas malignos.

Apresenta-se o caso de um homem de 51 anos, com antecedentes de obesidade grau 3, síndrome apneia do sono obstrutiva e diabetes *mellitus*. Em 2020, apresentou elevação isolada da GGT (>800 U/L) em estudo analítico o que motivou a realização de uma ecografia abdominal que revelou metastização hepática difusa e uma lesão nodular no pâncreas, confirmadas por ressonância. Realizou biopsia do nódulo hepático que revelou metástase de tumor neuroendócrino, com positividade para sinaptofisina e cromogranina A e Ki67 de 3,6%. O *octreoscan* demonstrou intensa captação de ¹¹¹In-Pentaoctreotídeo em múltiplas lesões hepáticas, menos intensa na lesão pancreática, traduzindo expressão aumentada de recetores de somatostatina.

Em março de 2021, iniciou tratamento com lanreótido 120mg subcutâneo a cada quatro semanas. Em maio do mesmo ano, por episódios repetidos de hipoglicemia grave ficou internado para estudo tendo sido diagnosticado insulinoma. Teve alta medicado com diazóxido e prednisolona para controlo das hipoglicemias. Decidido em consulta de grupo multidisciplinar associar o everolimus ao lanreótido dado o seu efeito hiperglicemiante e anti-tumoral.

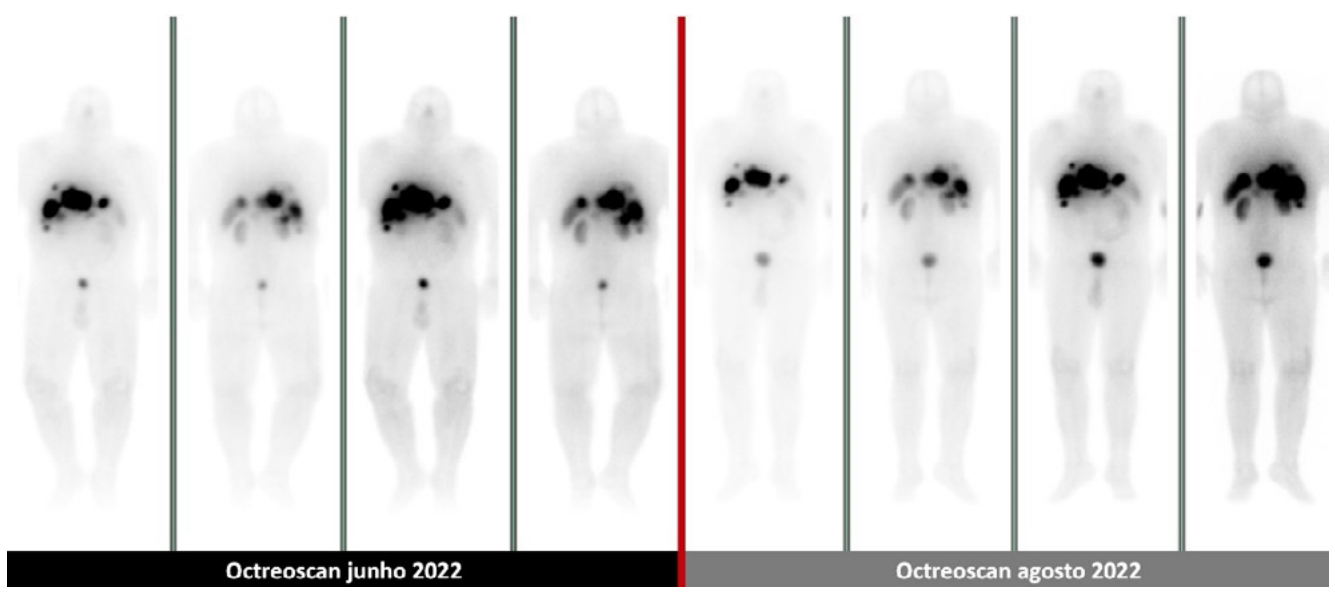
Em outubro de 2021, diagnosticada pneumonite de hipersensibilidade ao everolimus grau 3, tendo suspenso tratamento. Foi proposto para tratamento com ¹⁷⁷Lu-DOTA-TATE e realizou três sessões de tratamento, entre abril e setembro de 2022. A cintigrafia após terceiro tratamento demonstrou uma menor captação e extensão das lesões hepáticas.

Em fevereiro de 2023, por surgimento de hipoglicemias recorrentes decidiu-se aumentar lanreótido 120mg a cada 2 semanas. Em nova consulta de grupo, dado a manutenção de hipoglicemias e uma vez que o fígado era o local com maior *burden* tumoral, foi proposto para embolização hepática, tendo realizado este tratamento em março e em abril 2023. Na avaliação imagiológica após embolização com TC TAP após 3 meses do tratamento, verificou-se uma redução das lesões hepáticas, demonstrando uma resposta favorável.

Desde então, o doente encontra-se sob lanreótido 120mg a cada 2 semanas com doença estável, assintomático e com ECOG PS 0.

Com este caso clínico ilustramos uma causa rara de hipoglicemias em doentes diabéticos. Deve-se suspeitar do diagnóstico de insulinoma em doentes que mantenham hipoglicemias apesar de suspensão de insulina ou que apresentem necessidade de diminuir doses de medicamentos hipoglicemiantes. Para além disso, realça-se a importância da realização de tratamentos multimodais na abordagem deste tipo de neoplasia, sendo a discussão multidisciplinar fundamental no tratamento e orientação destes doentes.

Palavras-chave: Insulina, Tumor neuroendócrino



PO38 DESAFIOS TERAPÊUTICOS NO ADENOCARCINOMA GÁSTRICO AVANÇADO: UM CASO CLÍNICO

Ana Rita Freitas¹; Andreia Chaves¹; Inês Eiriz¹

1 - Hospital Prof. Doutor Fernando Fonseca

A instabilidade de microssatélites (MSI) é um marcador prognóstico favorável que está presente em cerca de 10 a 20% dos câncros gástricos e é um marcador biológico da deficiência nas proteínas de reparação do DNA (deficient Mismatch Repair, dMMR).

Mulher, 29 anos, ECOG PS 0, sem antecedentes pessoais ou familiares. Em contexto de doação de óvulos realizou ecografia e ressonância magnética que revelaram a presença de duas massas ováricas heterogêneas, suspeitas (O-RADS MRI 5), tendo sido submetida a anexectomia bilateral e ressecção de implante peritoneal. A anatomia patológica revelou um adenocarcinoma com células em anel de sinete, de provável origem gastrointestinal (MSI-H, perda MSH6). A tomografia computadorizada (TC) toraco-abdomino-pélvica de estadiamento e PET-FDG mostraram espessamento parietal gástrico. Marcadores tumorais normais (CEA, CA 19.9, CA 72.4). As biopsias gástricas por endoscopia digestiva alta revelaram: adenocarcinoma, G3, intestinal e difuso, tubular com células pouco coesas, proficient MMR, HER2 (Human epidermal growth factor receptor-2) negativo (1+). Submetida a laparoscopia exploratória com líquido ascítico positivo e índice de carcinomatose peritoneal de 4. Assumido o diagnóstico de adenocarcinoma gástrico com carcinomatose peritoneal e metastização ovárica bilateral, ressecada. A expressão de PD-L1 (Combined Positive Score, CPS) era <1% e foi excluído síndrome de Lynch. Realizado teste molecular Foundation One (na metástase ovárica) – sem instabilidade de microssatélites, HER2 negativo, com alterações genómicas ARID1A e AXIN1. Iniciou nivolumab em associação com duplete de quimioterapia (QT) à base de fluoropirimidina e platino em outubro/2022. Por toxicidade gastrointestinal G2-3 (CTCAE v5.0), recusou continuar quimioterapia mesmo após redução de dose, mantendo apenas nivolumab. Após 5 meses de tratamento, por tosse seca e dispneia (excluída etiologia infecciosa), fez TC com áreas de densificação em vidro despolido no parênquima pulmonar. Assumida pneumonite G2 a nivolumab. Iniciou prednisolona 30mg/dia com melhoria, tendo retomado nivolumab em junho/2023. TC agosto/2023 com doença estável. Desde início de agosto com quadros de suboclusão/oclusão funcional compatíveis com possível doença peritoneal/carcinomatose, não visível em TC. Proposta para reinício de QT, que recusou. Enquanto aguardava por laparoscopia de re-estadiamento entrou em oclusão tendo sido submetida a transversostomia em ansa à esquerda, de urgência, a 27/10/2023, acabando por falecer uns dias depois por progressão rápida de doença e declínio do estado geral.

Este é o caso de uma doente jovem com adenocarcinoma gástrico em estadio IV com diferente status de microssatélites entre o tumor primário e metástases, representando um desafio clínico pela má tolerância e toxicidade do tratamento e pela difícil avaliação de doença pelos métodos de imagem convencionais. Levantamos algumas questões sobre a eficácia da imunoterapia em monoterapia neste tumor. Não sendo a carcinomatose visível em TC ou PET-FDG, como poderíamos avaliar a resposta ao tratamento? Faria sentido nesta doente ter feito gastrectomia com cirurgia citorrredutora e quimioterapia intraperitoneal hipertérmica (HIPEC) caso tivesse havido resposta ao tratamento sistémico. Este caso mostra a necessidade contínua de estratégias inovadoras e personalizadas para otimizar o tratamento de doentes com adenocarcinoma gástrico avançado, principalmente em doentes jovens, desafiando os paradigmas e tratamentos convencionais.

Palavras-chave: cancro gástrico; MSI; nivolumab; pneumonite

PO39 METASTIZAÇÃO GANGLIONAR INGUINAL ISOLADA DE CARCINOMA ENDOMETRIÓIDE DO ENDOMÉTRIO

Miguel Labareda¹; Anuraj Parmanande¹; Raúl Colaço^{1,2}; João Fonseca²; Rute Pocinho¹

1 - SAMS; 2 - IPOLFG

Nos carcinomas do endométrio, a metastização ganglionar está relacionada com o subtipo histológico, grau de diferenciação, extensão local da doença e invasão linfovascular, sendo as cadeias ganglionares obturadora, íliaca interna e externa, íliaca comum, pré-sagrada e lomboaórtica as mais frequentemente envolvidas.

A região inguinal é um local expectável de metastização ganglionar nos tumores com envolvimento do canal anal, vulva, e terço inferior da vagina; contudo, nos carcinomas do endométrio, o risco de envolvimento ganglionar inguinal é inferior a 0.5%, de acordo com publicações recentes de séries cirúrgicas em que estavam incluídas doentes de estadió inicial e avançado. É incomum o envolvimento inguinal nos cerca de 5% de doentes que se apresentam ao diagnóstico em estadió IV e são extremamente raros os casos descritos na literatura de metastização inguinal em doentes em estadió inicial.

Estando enquadrável em estadió IVC do estadiamento de FIGO de 2023, não é consensual o tratamento dos casos de metastização inguinal isolada, abordável com terapêutica local, incluindo quanto à indicação para realização de terapêutica sistémica.

Reportamos o caso de uma doente de 74 anos seguida na nossa instituição desde março de 2022 por diagnóstico de neoplasia endometrial na sequência do estudo de algias pélvicas, sem sintomatologia adicional, nomeadamente sem hemorragia por via vaginal.

Realizou TC abdominopélvica em março 2022 em que se descreviam duas volumosas massas no miométrio com 10 e 14 cm suspeitas de mioma ou eventualmente com transformação sarcomatosa e ainda, no endométrio, a presença de formação vegetante com 4 cm, em que não se excluía eventual neoformação endometrial. A biópsia endometrial não revelava neoplasia, tendo a doente sido submetida, em junho de 2022, a histerectomia total, anexectomia bilateral e esvaziamento ganglionar pélvico. O resultado anatomopatológico descrevia a presença de carcinoma endometrióide do endométrio, estadió IB de FIGO, G1, sem invasão linfovascular; a percentagem de invasão do miométrio era de 90 % e nenhum dos 9 gânglios pélvicos estava metastizado; as volumosas massas do miométrio eram miomas.

Segundo os critérios de ESMO-ESGO-ESTRO, foi considerada neoplasia com risco intermédio de recidiva, tendo a doente sido proposta para braquiterapia adjuvante, a que foi submetida em outubro de 2022 com a dose de 21 Gy em 3 frações sobre a cúpula vaginal. Previamente à braquiterapia, os achados anatomopatológicos foram revistos e corroborados noutra instituição, tendo sido detectada mutação germinal nos genes de reparação de erros no DNA do tipo *mismatch* (MMR)

Manteve vigilância e, por ter sido notado nódulo inguinal esquerdo, realizou TC pélvica em março de 2023, em que se destacava a presença de nódulo inguinal esquerdo com 3 x 2 cm, sem outros achados relevantes.

Foi realizada biópsia que confirmava tratar-se de metástase ganglionar inguinal de carcinoma do endométrio de tipo endometrióide, sobreponível ao da peça de histerectomia.

Realizou PET-TC, com relato de aumento de metabolismo no nódulo inguinal esquerdo (SUV_{máx} =12.1) e de discreta acumulação do radiofármaco na parede anterior da vagina de difícil valorização. À observação ginecológica não havia lesões suspeitas de metastização vaginal e a cúpula vaginal estava atrofica, como consequência da braquiterapia efectuada; a citologia da cúpula vaginal foi negativa para lesão intraepitelial ou neoplasia maligna. Na RM pélvica não se detectavam outras lesões suspeitas de recidiva para além da adenopatia inguinal esquerda.

A doente foi operada em julho de 2023, tendo sido submetida a linfadenectomia inguinal esquerda superficial. O resultado anatomopatológico confirmava metástase ganglionar esquerda de carcinoma endometrióide, com 80 mm e extensão extracapsular; os restantes 5 gânglios não tinham metástase.

Foi submetida a radioterapia adjuvante até 06/11/2023, com dose de 46Gy nas cadeias ganglionares pélvicas e inguinais, cúpula e vagina, 50Gy nas cadeias ganglionares inguinais à esquerda e 60Gy sobre o leito operatório do conglomerado adenopático inguinal esquerdo, em 30 fracções, a 2 Gy/fracção.

À data da mais recente consulta, em 28-12-2023, não havia evidência clínica de recidiva de doença.

Pela sua raridade, a abordagem terapêutica mais indicada em casos de metastização inguinal isolada de carcinoma do endométrio não está definida. Assim, salientam os autores a importância da publicação de casos clínicos semelhantes para ir ao encontro dessa definição.

Palavras-chave: carcinoma do endométrio, metastização inguinal, terapêutica

PO40 TUMORES SÍNCRONOS – A PROPÓSITO DE UM CASO CLÍNICO

Marta Serafim Gonçalves¹; Isabel Vieira Fernandes¹; Gonçalo Varela Cunha¹; Sara Póvoa¹; Tatiana Cunha Pereira¹; Alda Tavares¹; Rita Garcia¹; Sofia Broco¹; Pedro Madeira¹; António Pêgo¹; Teresa Carvalho¹; Isabel Pazos¹; Emanuel Jesus¹; Gabriela Sousa¹

1 - Instituto Português de Oncologia de Coimbra

As neoplasias primárias múltiplas definem-se como dois ou mais tumores malignos histologicamente distintos, excluindo a hipótese de metastização. Os casos síncronos têm apresentação simultânea ou com intervalo até 6 meses desde diagnóstico inicial. Apesar de baixa incidência reportada na literatura, os autores relatam um caso desafiante de neoplasia múltipla síncrona.

Mulher de 54 anos, pós-menopáusia, com diagnóstico de carcinoma mamário invasivo bilateral em estadio precoce, do tipo lobular de padrão clássico. Submetida a tumorectomia alargada bilateral com arpão e biópsia de gânglio sentinela em 12/05/2023. Classificada como carcinoma lobular invasivo: à direita G1, Luminal A-like HER2 negativo, pT1bN0 (sn) R0 (estadio IA, 8ª versão AJCC); à esquerda G2, Luminal B-like HER2 negativo, pT2N0 (sn) R1 (estadio IB, 8ª versão AJCC) com realização de alargamento de margens de tumorectomia esquerda em julho de 2023. Iniciou hormonoterapia adjuvante com letrozol e foi proposto estudo genético. Por elevação de CA 15.3, realizou TC Torácica, Abdominal e Pélvica em agosto de 2023 que revelou nódulo pulmonar de 16 mm suspeito e massa renal esquerda heterogénea com 11x7 cm, ambos captantes em PET-FDG. Cintigrafia óssea sem alterações suspeitas. A biópsia do nódulo pulmonar revelou carcinoma de não pequenas células compatível com adenocarcinoma (TTF1 e CK7 positivos) combinado com neuroendócrino de grandes células (CD56 positivo), PD-L1 30-40%. Estudo NGS sem alterações. Em dezembro de 2023 foi submetida no mesmo tempo operatório a nefrectomia radical esquerda, lobectomia superior direita e linfadenectomia mediastínica. As peças operatórias confirmaram carcinoma de células renais do tipo cromóforo – pT2N0M0 (estadio II, 8ª versão AJCC) e adenocarcinoma do pulmão combinado com neuroendócrino de grandes células, Ki67 de 60% - pT1cN0M0 (estadio IA3, 8ª versão AJCC). A doente manteve a hormonoterapia adjuvante com letrozol 2,5 mg, via oral, uma vez por dia e vigilância das restantes neoplasias.

O diagnóstico de tumores síncronos é um desafio acrescido em Oncologia, exigindo uma abordagem multidisciplinar alargada com articulação de diferentes equipas e hierarquização de prioridades. Na presença de exames de imagem iniciais sugestivos de metástase, como é o caso descrito, é de destacar a importância da realização de biópsia de forma a confirmar a sua origem. Dada esta suspeita, a doente não realizou radioterapia adjuvante (indicação pós-cirurgia conservadora), pelo que o diagnóstico de neoplasias síncronas tem impacto também sob o tratamento ótimo e conseqüente maior risco de recidiva loco-regional. O estudo genético e avaliação de risco familiar representam um papel importante em casos de neoplasia múltipla. Quem recebe sucessivos diagnósticos oncológicos, poderá beneficiar de apoio psicológico para suporte emocional, ajudando a lidar com o medo e ansiedade, bem como melhoria da qualidade de vida.

Palavras-chave: tumores síncronos, neoplasias primárias múltiplas

PO41 ANGIOSSARCOMA ESPLÉNICO – UMA FORMA DE APRESENTAÇÃO

Joana Afonso Pinto¹; Joana Alves Luís¹; Ana João Pissarra¹; Daniela Macedo¹; Paulo Cortes¹

1 - Hospital Lusíadas Lisboa

Os angiossarcomas são neoplasias vasculares raras, altamente agressivos e com elevadas taxas de recidiva e metastização precoce, o que os torna tumores com prognóstico reservado. Os angiossarcomas ocorrem mais comumente na pele, osso, mama, fígado e baço. Dependendo da sua localização, a forma de apresentação é diferente e muitas vezes inespecífica, podendo os sinais e sintomas serem associados a outras causas ou patologias.

Doente do sexo feminino, 79 anos, autónoma, com antecedentes de fibrilhação auricular medicada com Edoxabano, 60mg, id e Sotalol, 80mg, id.

Recorreu ao serviço de urgência por um quadro de dor abdominal de início súbito e hipotensão. Dos exames complementares realizados, as análises revelaram uma hemoglobina de 7.6g/dL e a TC abdomino-pélvica (TC-AP) revelou um hematoma esplénico contido e múltiplas nodularidades hepáticas e esplénicas interpretadas como alterações profusionais pós-traumáticas vs lesões hipervasculares prévias. Após estabilização hemodinâmica a doente ficou internada para terapêutica médica.

Durante o internamento foram realizadas reavaliações imagiológicas seriadas com redução volumétrica das coleções hemáticas, mas com persistência das alterações hepáticas e esplénicas. Teve alta com redução da dose de Edoxabano e indicação para posterior estudo das alterações encontradas na TC.

Por agravamento das queixas recorreu ao serviço de urgência após 2 semanas, tendo-se objetivado à admissão um abdómen doloroso, com defesa e sinais de irritação peritoneal associado a instabilidade hemodinâmica. Realizou TC-AP que mostrou disrupção capsular em provável relação com rotura do baço, causando um hemoperitoneu. Foi proposta para esplenectomia de urgência que decorreu sem intercorrências.

O exame anatomopatológico revelou um angiossarcoma esplénico.

Um mês após a cirurgia a doente realizou TC tóraco-abdomino-pélvica (TC-TAP) de estadiamento com persistência das lesões hepáticas. Foi pedida RM para esclarecimento, que foi compatível com metastização hepática.

Foi discutida em reunião interdisciplinar e proposta para quimioterapia (QT) paliativa, tendo iniciado primeira linha com paclitaxel semanal.

A doente realizou 4 ciclos de paclitaxel após os quais apresentou um agravamento clínico tendo a TC-TAP revelado progressão de doença a nível hepático.

Iniciou 2ª linha de QT com doxorubicina lipossómica peguilada. Ao 4º ciclo a TC de controlo apresentou resposta parcial, pelo que se manteve a terapêutica com boa tolerância.

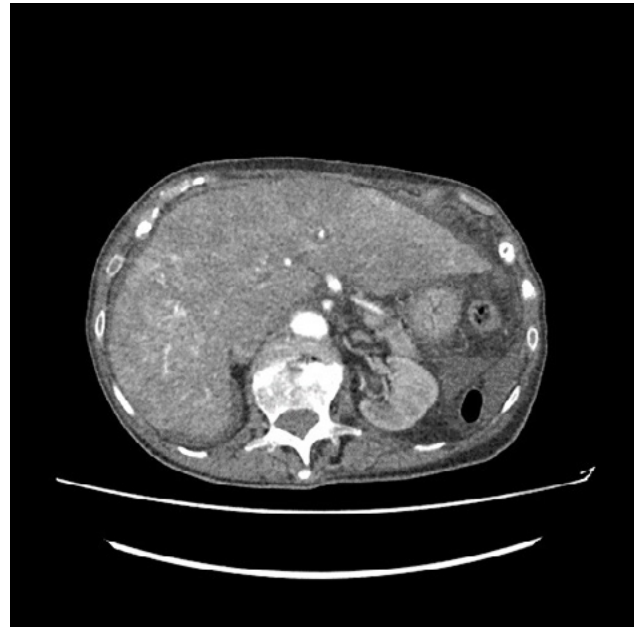
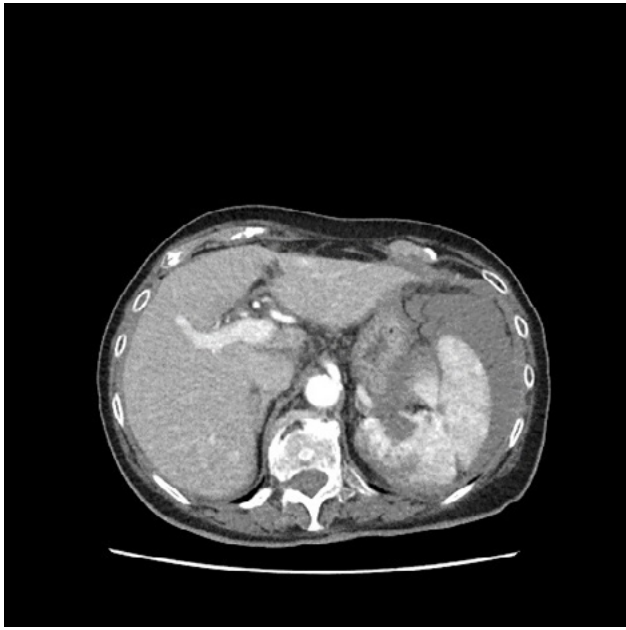
Após o 7º ciclo, houve novo agravamento clínico e analítico, com a TC concordante com progressão da doença hepática. Foi então proposta uma terceira linha de tratamento com pazopanib, com dose ajustada à função hepática.

Apenas 5 dias depois a doente entrou em falência multiorgânica, acabando por falecer.

Os angiossarcomas esplénicos são tumores raros (com incidência estimada em 1-2% dos sarcomas de tecidos moles). As formas de apresentação não são específicas, o que torna o diagnóstico desafiante, ocorrendo muitas vezes em estadios avançados. Os principais locais de metastização são o fígado (67.4%), medula (32.6%) e pulmões (22.2%).

Nesta patologia o diagnóstico precoce pode prevenir complicações como a rutura espontânea do baço, que ocorre em cerca de um terço dos casos e que está associada a maiores taxas de metastização.

Palavras-chave: Angiossarcoma esplénico, Doença metastática, Quimioterapia, Rutura esplénica



PO42 SÍNDROME PARANEOPLÁSICA NEUROLÓGICA COMO APRESENTAÇÃO INICIAL DE UM CARCINOMA DO OVÁRIO

Madalena Silveira Machado¹; Margarida Quinto Pereira¹; Bernardo Alves Pereira¹; Catarina Relvas¹; Madalena Pereira Dos Santos¹; Fátima Vaz¹

1 - IPO Lisboa

Estima-se que 8% dos doentes com cancro, sofrem de síndromes paraneoplásicas. Podem preceder o diagnóstico do tumor ou de uma recidiva. As síndromes paraneoplásicas neurológicas comportam-se como doenças autoimunes, pela semelhança entre antigénios produzidos por determinados tumores e componentes do sistema nervoso.

Apresentamos um caso de síndrome cerebelosa rapidamente progressiva ou degeneração cerebelosa subaguda que precedeu o diagnóstico do tumor primário do ovário

Doente do sexo feminino, de 82 anos, sem antecedentes pessoais ou familiares de revelo. Iniciou quadro vertiginoso, anorexia e perda de peso em janeiro 2022. Por agravamento progressivo acompanhado de disartria marcada, nistagmo e ataxia, foi internada em setembro de 2022 no serviço de medicina interna, realizou tomografia computadorizada e ressonância magnética crânio-encefálica que não revelaram alterações. Ao exame objetivo destacava-se a uma massa a nível do hipogástrio e um nódulo axilar esquerdo fixo e duro, cuja histologia revelou carcinoma seroso de alto grau tubo-ovárico. Foi encaminhada à consulta de oncologia em janeiro 2023, totalmente dependente nas atividades de vida diária, emagrecida, com disartria, disfagia, nistagmo convergente bilateral e ataxia apendicular marcados. Suspeitando de uma síndrome cerebelosa rapidamente progressiva foi pedido o doseamento de anticorpos anti-Yo no soro que foi positivo. Ficou internada para realização de pulsos de metilprednisolona durante 5 dias, com ligeira melhoria da disartria. Iniciou tratamento dirigido ao tumor primário com Carboplatina isolada (AUC 5) cada 21 dias, tendo em conta a fragilidade da doente. Realizou 3 ciclos até março, com melhoria ligeira do estado geral, disartria e da disfagia. Por pancitopenia febril ficou internada, constatando-se deterioração clínica e necessidade de suspender quimioterapia, foi referenciada aos cuidados paliativos e teve alta para o domicílio. Verificado óbito 9 meses após o diagnóstico.

A degenerescência cerebelosa subaguda é um fenótipo paraneoplásico de alto risco, estando associado em 50% dos casos a uma neoplasia, sendo o tumor do ovário o mais frequente, seguido do tumor da mama, endométrio, carcinoma de pequenas células e linfoma de Hodgkin. Perante a sintomatologia de vertigem, disartria e nistagmo devemos excluir a etiologia paraneoplásica, porque só um elevado grau de suspeição poderá levar a um diagnóstico e tratamento precoce do tumor primário.

Palavras-chave: tumor do ovário, síndrome cerebelosa rapidamente progressiva, degeneração cerebelosa subaguda, síndrome paraneoplásico

PO43 RESPOSTA PERSISTENTE APÓS SUSPENSÃO DE IMUNOTERAPIA ANTI-PD-(L)1: A PROPÓSITO DE UM CASO CLÍNICO

Paulo De Castro¹; Hilda Marta¹; Maria Beatriz Gonçalves¹; Natacha Mourão¹; Miguel Falcão¹; Pedro Araújo Mota¹; Gil Magalhães¹; Emanuel Cadavez¹; Kátia Ladeira¹; Marta Sousa¹

1 - Unidade Local de Saúde de Trás-os-Montes e Alto Douro - ULSTMD

Introdução: A imunoterapia anti-PDL1 tem tido um papel importante no tratamento de várias neoplasias, estando associados diversos efeitos adversos característicos deste grupo terapêutico. A colite é o efeito colateral gastrointestinal mais frequente, com uma incidência que varia entre 1-25%, que muitas vezes obriga a suspensão do tratamento podendo comprometer a sua eficácia. Contudo, existem relatos de casos com persistência de resposta após a suspensão do imunoterapia.

Caso Clínico: Homem, 63 anos, com carcinoma epidermoide de origem primária oculta, com várias adenopatias cervicais bilaterais. Realizou biópsia excecional que revelou metástase ganglionar linfática de carcinoma epidermoide. Fez vários exames de imagem, não tendo sido possível esclarecer a origem do tumor primário. Após discussão em reunião multidisciplinar foi proposto para quimio-radioterapia concomitantes e, após 3 meses de tratamento, apresentou recidiva da doença a nível cervical. Recusou exérese cirúrgica pelo que iniciou quimioterapia paliativa. Após 3 ciclos de tratamento verificou-se progressão da doença a nível ganglionar cervical. Nesse momento foi proposto para nova linha de tratamento com anti-PD-(L)1, Nivolumab, verificando-se benefício clínico, imagiológico e analítico, sem evidência de progressão da doença. 24 meses após início do tratamento com Nivolumab o doente desenvolve episódios de dejeções diarreicas associadas a astenia, náuseas e vômitos alimentares, sendo internado para controlo da sintomatologia. Perante a ausência de isolamentos microbiológicos no exame cultural e PCR de fezes, colocou-se a hipótese de colite secundária ao tratamento com Nivolumab. Iniciou corticoterapia com metilprednisolona 1 mg/kg/d, e apresentou evolução clínica e analítica favoráveis, com redução do número e quantidade de dejeções por dia. Teve alta com corticoterapia em esquema de desmame e o tratamento com Nivolumab foi suspenso. Contudo, 3 anos após a suspensão mantém-se sem evidência de doença.

Conclusão: A duração ideal do tratamento com imunoterapia não está bem definida. No entanto existem evidências de que alguns doentes poderão manter resposta sustentada e persistente ao tratamento mesmo após a sua suspensão. Assim, é importante trabalhar no sentido de determinar uma duração ideal do tratamento de forma a aumentar o benefício oncológico, prevenir complicações associadas, melhorar a qualidade de vida dos doentes e diminuir a mortalidade associada.

Palavras-chave: Imunoterapia, Anti-PD-(L)1, Colite, Tempo de Tratamento, Nivolumab

PO44 GONALGIA: UM CASO DE TUMOR DE CÉLULAS GIGANTES

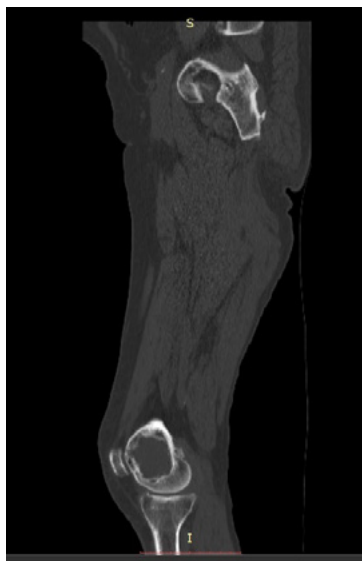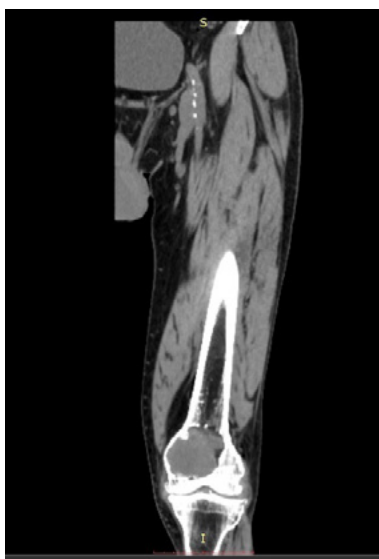Rafaela Costa¹; Ana Rita C. Simões¹; Mariana Jesus²

1 - USF Amadeo de Souza-Cardoso; 2 - UCSP Bástulos

A gonalgia insidiosa é o sintoma mais frequente na patologia osteoarticular do joelho e um dos principais motivos de consulta em Medicina Geral e Familiar (MGF). A gonartrose é frequentemente a primeira hipótese diagnóstica, sobretudo, perante um utente idoso.

Homem com 75 anos de idade, apresentava gonalgia esquerda de características mecânicas. Sem alterações ao exame objetivo. A radiografia do joelho revelou uma lesão benigna radiotransparente na metáfise distal do fémur com sete centímetros. Foi solicitada uma tomografia computadorizada da perna que evidenciou uma lesão expansiva e agressiva condicionando destruição óssea e acentuado adelgaçamento da cortical femoral medial com características inespecíficas (Fig.1 e 2). O utente foi orientado para consulta de Ortopedia, tendo sido excluída metastização tumoral e realizada biópsia óssea com diagnóstico de tumor de células gigantes (TCG). Foi proposto tratamento cirúrgico pelo risco de fratura patológica.

O TCG é um tumor benigno localmente agressivo, de etiologia desconhecida, localizado frequentemente na metáfise dos ossos longos. A dor localizada é o principal sintoma, sendo o diagnóstico suspeito por exames de imagem e confirmado por biópsia óssea. O tratamento é cirúrgico e pelo risco de metastização beneficia de uma vigilância clínica. As autoras acreditam que a partilha do presente caso vem incentivar à melhor caracterização deste sintoma ao nível da MGF promovendo a discussão e investigação dirigida.



PO45 METASTIZAÇÃO CUTÂNEA DE CARCINOMA UROTELIAL – UMA APRESENTAÇÃO RARA E AGRESSIVA

Tânia Lemos¹; Inês Costa¹; Sara Meireles¹; Ana Pereira Marques¹; Pedro Pereira¹; Daniela Almeida¹; Miguel Barbosa¹

1 - Hospital São João

O carcinoma urotelial é a décima neoplasia mais comum no mundo. A metastização cutânea de carcinoma urotelial é uma apresentação muito rara, com uma incidência de cerca de 1,1% a 2,5%. Geralmente manifesta-se na forma de placas ou nódulos infiltrantes, sendo indicativa de neoplasia em estadio avançado, e raramente se apresenta como a primeira manifestação da doença.

Doente do sexo masculino, 85 anos. ECOG PS 1. Antecedentes pessoais de hipertensão arterial, hiperplasia benigna da próstata e carcinoma urotelial tratado em 2018 com BCG intravesical, em vigilância. Desenvolvimento de edema peniano e testicular associado a lesões infiltrativas cutâneas peitoral direita e inguinais bilaterais, com cerca de um mês de evolução. Ao exame objetivo com conglomerado adenopático palpável cervical esquerdo e axilar, a condicionar edema do membro superior esquerdo; lesões infiltrativas na região peitoral direita e múltiplas lesões nodulares volumosas inguinais bilaterais ulceradas e exsudativas, com exuberante edema peniano e volumoso hidrocelo, a condicionar edema dos membros inferiores. Realizou TC CTAP de estadiamento, a revelar "múltiplas adenomegalias cervicais, supraclaviculares esquerda, mediastínicas, axilares esquerdas retroperitoneais e inguinais", bem como "ureterohidronefrose direita, condicionada por lesão captante de contraste com cerca de 14mm, no terço médio do ureter homolateral – provável neoplasia urotelial". Realizou biópsia aspirativa de um gânglio cervical: expressão de CK7 e GATA-3, compatível com carcinoma. PD-L1 positivo CPS>10. Pela dúvida quanto à origem mamária ou urotelial, realizou ecografia mamária: "BIRADS 2"; e biópsia cutânea de lesão do tronco: "expressão de CK7, GATA-3. Envolvimento cutâneo por carcinoma." Realizou ecocardiograma transtorácico, demonstrando estenose aórtica moderada a severa, o que motivou, juntamente com a deterioração clínica progressiva, a não elegibilidade para o tratamento com quimioterapia à base de platina.

Discussão de caso em reunião de grupo multidisciplinar, assumindo-se o diagnóstico de neoplasia do urotélio com metastização ganglionar extensa e cutânea, PD-L1 positivo, proposto para imunoterapia com Pembrolizumab.

O doente apresentou agravamento rapidamente progressivo do estado clínico, tendo sido admitido em Unidade de Cuidados Paliativos, onde acabou por falecer

A metastização cutânea por carcinoma urotelial é uma forma de apresentação extremamente rara e de mau prognóstico, com sobrevivência mediana inferior a 12 meses. Pode acontecer devido a invasão direta do tumor, por disseminação hematogénica ou linfática ou por efeito de "seeding" decorrente de uma implantação iatrogénica. A sua apresentação mais comum é em forma de placas infiltrativas ou nodularidades. A biópsia das lesões deve ser realizada para orientar corretamente o diagnóstico e permitir identificar o mais precocemente possível. A imunohistoquímica é fundamental para o diagnóstico diferencial, sendo as CK7, as CK20 e o GATA-3 excelentes marcadores para carcinomas do urotélio.

O doente descrito exemplifica a agressividade da doença oncológica com esta forma de apresentação. A pertinência do caso prende-se, sobretudo, com a raridade e o desafio diagnóstico.

Palavras-chave: Carcinoma urotelial, metastização cutânea, GATA3, CK7, CK20

PO46 PARA ALÉM DO PROGNÓSTICO - O DOENTE QUE DESAFIOU O CANCRO DO PÂNCREAS

Joana Afonso Pinto¹; Joana Alves Luís¹; Ana João Pissarra¹; Daniela Macedo¹; Paulo Cortes¹

1 - Hospital Lusíadas Lisboa

O cancro do pâncreas é conhecido pela sua natureza agressiva e elevada mortalidade aos 5 anos, com sobrevivências globais medianas de cerca de 11 meses. Ao longo dos últimos anos tem tido poucos avanços terapêuticos, pelo que se torna importante avaliar os doentes "outliers" e perceber o que faz um "long-term survivor" diferente dos outros.

Doente do sexo masculino, 58 anos, em Julho 2015 diagnosticado com pancreatite aguda da cauda. Em Outubro 2015 por quadro de dores abdominais associadas a perda ponderal de cerca de 10 Kgs em 3 meses realizou TC e RM que revelaram um tumor de 60 mm no corpo e cauda do pâncreas com envolvimento do tronco celíaco e vasos mesentéricos. Apresentava também elevação do CEA (117 ng/mL) e valores normais de CA 19.9.

Foi realizada biópsia compatível com adenocarcinoma do pâncreas. Atendendo a tumor do pâncreas localmente avançado iniciou quimioterapia (QT) com FOLFIRINOX.

Após 7 ciclos a RM revelou resposta parcial ao tratamento e foi submetido a pancreatectomia corporo-caudal e esplenectomia em Abril 2016. A histologia confirmou adenocarcinoma ductal moderadamente diferenciado (G2), com invasão dos tecidos moles peri-pancreáticos, excisão R0.

A TC de Junho 2016 mostrou recidiva da doença, com densificação da emergência do tronco celíaco e da mesentérica superior. Retomou FOLFIRINOX com ajustes de dose, tendo tido uma pausa do tratamento por intercorrência infecciosa.

Em Janeiro de 2017, apesar de doença estável em TC, dado a toxicidade (gastrointestinal e ECOG-PS), a QT foi alterada para Gemcitabina e Nab-paclitaxel, para a qual mostrou melhor tolerabilidade. A doença manteve-se estável na TC de reavaliação e dada toxicidade cumulativa, optou-se por suspender o tratamento após 6 ciclos.

Em Abril 2018 por quadro de dores no hipocôndrio esquerdo e apesar de doença estável em TC, decidiu-se retomar QT com Gemcitabina e Nab-paclitaxel. Após 7 ciclos por se manter com doença estável, suspendeu-se novamente a QT.

Manteve estabilidade clínica e imagiológica até Maio 2019 quando a TC apresentou maior expressão da densificação perivascular do tronco celíaco com aderência ao braço interno da glândula suprarrenal esquerda. Dada suspeita de progressão de doença foi realizada uma PET-TC que confirmou hipercaptação na suprarrenal esquerda com SUVmax 5.

O doente foi discutido em reunião multidisciplinar onde se decidiu adrenalectomia esquerda, que foi realizada em Agosto 2019. O resultado anatomo-patológico confirmou tratar-se de metástase pancreática. Retomou QT com Gemcitabina e Nab-paclitaxel em Outubro 2019. Realizou 3 ciclos e em Janeiro 2020, por vontade do doente e TC com doença estável, suspendeu tratamento.

Em Maio de 2020 por agravamento clínico com dor e TC com progressão local da doença, retomou novamente QT com Gemcitabina e Nab-paclitaxel. Em Janeiro 2021 por TVP e TEP bilateral, suspendeu-se o tratamento até Julho 2021 quando por queixas de dor abdominal se confirmou progressão de doença em TC e PET na zona do tronco celíaco/loca suprarrenal esquerda, tendo retomado QT com Gemcitabina e Nab-paclitaxel.

Em Maio 2022, por doença estável, decidiu-se nova pausa terapêutica até Setembro 2022 quando a TC mostrou progressão de doença com aparecimento de lesões hepáticas, tendo sido reiniciada a QT. Em Janeiro 2023 apresentou resposta parcial e a pedido do doente foi suspenso o tratamento.

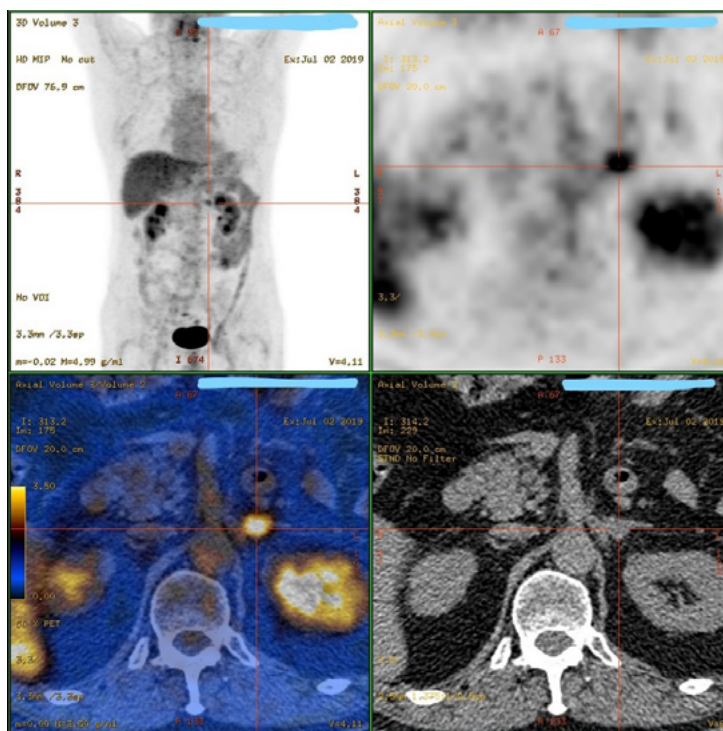
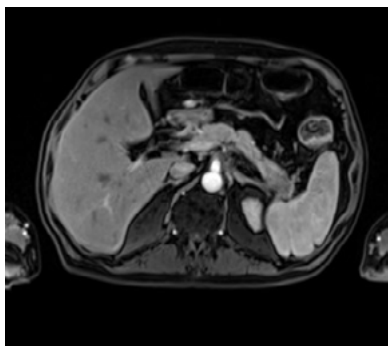
Em Abril 2023 verificou-se um aumento do CEA para 286 ng/mL, que até à data se mantinha com valores estáveis e a TC revelou múltiplas lesões pulmonares suspeitas pelo que se retomou QT com Gemcitabina e Nab-paclitaxel. Em Outubro 2023 por doença estabilizada suspendeu terapêutica, mantendo-se até à data em pausa e sem progressão, com 8 anos de evolução de doença.

O cancro do pâncreas é muito heterogéneo em termos morfológicos, celulares e moleculares. O microambiente tumoral aparenta ter um papel determinante no crescimento, capacidade invasiva e metastática do tumor.

Apesar dos avanços científicos nas últimas décadas a biologia do adenocarcinoma do pâncreas continua a ser desafiante, sendo necessária mais investigação que permita avanços terapêuticos que mudem a história natural da doença.

Este caso salienta a importância da medicina personalizada e a capacidade de adaptar a estratégia terapêutica a doentes cuja evolução da doença seja distinta do convencional. Para além disso chama-nos à atenção de que a chave para novos avanços nesta área está na compreensão das características biológicas e imunológicas do tumor e do próprio doente.

Palavras-chave: Adenocarcinoma do pâncreas, Long-term survivor, Doença metastática, Quimioterapia, Outlier



PO47 CARCINOMA HEPATOCELULAR FIBROLAMELAR - UMA ENTIDADE RARA DO CANCRO PRIMÁRIO DO FÍGADO

Ivânia Furtado¹; Alexandra Montenegro¹; José Mendes¹; Rita Quaresma Ferreira¹; Rui Escaleira¹; Filipa Verdasca¹

1 - Hospital Santo António dos Capuchos, Centro Hospitalar Universitário de Lisboa Central

O Carcinoma Fibrolamelar (CFL) do fígado é uma variante rara de cancro hepático, representando menos de 1% de todos os cancros primários do fígado. Ao contrário do carcinoma hepatocelular convencional, o CFL geralmente é diagnosticado em indivíduos jovens sem histórico prévio de patologia hepática. Na doença localizada, a ressecção cirúrgica é a opção terapêutica potencialmente curativa. No entanto, na doença localmente avançada, não ressecável, ou metastática, a abordagem sistémica é recomendada, embora ainda não exista uma terapêutica eficaz padronizada.

Apresentamos o caso de uma mulher de 29 anos, PS ECOG 0, sem antecedentes médicos relevantes. Quadro clínico de anorexia, perda involuntária de 24 Kg, diarreia e dor epigástrica constante com quatro meses de evolução. Realizada tomografia computadorizada (TC) do abdómen que revelou uma lesão hepática de aproximadamente 11 cm no lobo esquerdo, além de múltiplas formações nodulares no lobo direito. Na sequência realiza biópsia hepática percutânea que confirmou o diagnóstico de Carcinoma Hepatocelular Fibrolamelar. O estadiamento da doença mostrou envolvimento ganglionar regional e extrarregional, lesões pulmonares bilaterais e disseminação peritoneal. A doença expressava alfafetoproteína. Dado o estágio IV do CFL, propôs-se quimioterapia paliativa com Gemcitabina e Oxaliplatina (GEMOX) seis ciclos. A TC torácica, abdominal e pélvica de avaliação de resposta após três ciclos de tratamento evidenciou doença estável. A ausência de guidelines terapêuticas definidas para o tratamento do CFL metastático desafia a escolha empírica dos regimes terapêuticos. O impacto negativo do CFL metastático no prognóstico dos pacientes destaca a necessidade premente de pesquisas que orientem estratégias terapêuticas mais eficazes e personalizadas para esta entidade clínica complexa.

Palavras-chave: Carcinoma Hepatocelular Fibrolamelar; Doença metastática; Quimioterapia

PO48 RECIDIVA ATÍPICA EM CARCINOMA DO OVÁRIO

Beatriz Castanheira¹; J. Guilherme Gonçalves Nobre¹; Joana N. Santos¹; Mariana Isabel Santiago¹; Ângela Nogal Dias¹; Helder Mansinho¹

1 - Hospital Garcia de Orta

A metastização cerebral é uma condição rara em doentes com diagnóstico de carcinoma do ovário. Contudo, em determinados casos podem apresentar metástases cerebrais em doença sistémica e com histologia de carcinoma seroso de alto grau. Recentemente, as mutações do BRCA 1/2 e a expressão de recetores de androgénio estão cada vez mais associadas ao um aumento de risco de desenvolvimento de metástases cerebrais, pelo que estes fatores de risco podem permitir uma vigilância mais adaptada ao doente.

Mulher, 71 anos com antecedentes pessoais de hipertensão arterial e dislipidemia. Referenciada a consulta em 2019 por carcinoma seroso do ovário. O estadiamento revelou carcinomatose peritoneal com ascite, metastização pleuro-pulmonar e ganglionar. Foi instituída quimioterapia com taxano/carboplatina, seguida de cirurgia, (histerectomia, com anexectomia bilateral e omentectomia (R0)), com excelente resposta patológica (ypT1bypNx). Manteve vigilância em consulta de oncologia médica. Após intervalo de 24 meses livre de doença, em 2021 foi internada com um quadro de desequilíbrio e hemiparesia esquerda. Realizou novo estadiamento que evidenciou em tomografia cerebral lesão em localização cortical e subcortical hemisférica cerebelosa à direita; e, em tomografia toráco-abdomino-pélvica, nódulo suspeito no lobo inferior esquerdo do pulmão. Realizou biópsia pulmonar, que mostrou adenocarcinoma pulmão. Por agravamento do quadro neurológico, nomeadamente à nível do desequilíbrio, foi submetida a ressecção da lesão na fossa posterior que identificou carcinoma seroso de alto grau do ovário.

Com este caso salienta-se a raridade de Metastização cerebral neste contexto, particularmente com diagnóstico concomitante da neoplasia pulmonar, e a importância de caracterização histológica.

Palavras-chave: Cancro Ginecológico

PO49 PECOMA: UM CASO CLÍNICO

Joana Alves Luís¹; Joana Afonso Pinto¹; Daniela Macedo¹; Ana João Piçarra¹; Paulo Cortes¹

1 - Hospital Lusiadas Lisboa

As neoplasias de células epitelióides perivasculares, também conhecidas como PEComas, são tumores mesenquimatosos raros e únicos que exibem diferenciação de células epitelióides perivasculares e expressam geralmente marcadores melanocíticos e do músculo liso. PEComas que surgem em órgãos viscerais que não o rim, fígado e pulmão são raros e frequentemente apresentam dificuldade no diagnóstico.

Os autores apresentam o caso de um doente do sexo masculino, de 62 anos com antecedentes pessoais de suprenalectomia esquerda por pseudoquisto da glândula supra-renal esquerda volumoso em 2011. Dois anos depois da intervenção, apresentou-se no serviço de urgência com quadro de dor abdominal localizada ao hipocôndrio direito.

Dos exames complementares realizados destaca-se tomografia computadorizada (TC) torácica, abdominal e pélvica (TAP) com dois micronódulos pulmonares direitos sugestivos de secundarização, 1 lesão nodulares sugestiva de implante tumoral no segmento II com cerca de 49 mm, várias lesões perihilares hepáticas a maior com 45 mm e na loca de nefrectomia esquerda, a maior com 13 mm.

Foi realizada biópsia de uma lesão hepática compatível com PEComa. A PET-TC foi compatível com doença neoplásica metabolicamente ativa a nível hepático.

Foi assumida recidiva intraperitoneal multicêntrica de PEComa suprarrenal esquerdo. Após discussão em reunião multidisciplinar o doente foi submetido a segmentectomia da lesão do segmento II, esplenectomia, colecistectomia e ressecção da massa retroperitoneal da loca de nefrectomia. Posteriormente foi iniciado everolimus, inibidor m-TOR, com resposta completa mantida e sem evidência de recidiva pelo que foi suspenso após um ano e meio. Em 2016 com recidiva de doença a nível pulmonar e peri-pancreática documentada por TC pelo que foi retomado tratamento com everolimus, com resposta parcial mantida. Em 2023 com progressão de doença a nível pulmonar com PET-TC a destacar nódulo no lobo médio com cerca de 22 mm de maior eixo axial, com SUV 1,5. O doente foi submetido a excisão da lesão pulmonar cujo resultado anátomo-patológico foi compatível com PEComa. Atualmente sob everolimus com intuito paliativo.

Este caso é ilustrativo da raridade desta neoplasia originada na glândula adrenal e enfatiza o potencial de comportamento clinicamente agressivo e a importância de distinguir este tumor de outras neoplasias epitelióides mais comumente encontradas nestes locais.

Palavras-chave: PEComa, tumores raros

PO50 CANCRO DO PULMÃO DE NÃO-PEQUENAS CÉLULAS COM MUTAÇÃO EGFR E REARRANJO ALK CONCOMITANTES COM RESPOSTA PROLONGADA A TERAPÉUTICA-ALVO ANTI-EGFR: A PROPÓSITO DE UM CASO CLÍNICO

Catarina Lopes Fernandes¹; Fernanda Estevinho¹

1 - Hospital Pedro Hispano

Estima-se que as mutações do gene EGFR acionáveis por inibidores da tirosina cinase (TKIs) estão presentes em 16,3% dos casos de cancro do pulmão de não-pequenas células na população europeia. O rearranjo do ALK é identificado em 5-6% dos casos de cancro do pulmão de não-pequenas células. Existe um raro subgrupo de doentes que apresenta ambas as alterações genéticas - mutação EGFR e rearranjo do ALK. O tratamento sistémico de primeira linha para ambos os alvos moleculares é diferente.

Doente do sexo feminino, 75 anos, não fumadora, com antecedentes de hipertensão arterial, patologia osteoarticular degenerativa, tireoidectomia parcial por nódulos tiroideus e histerectomia total por menorragias. Em Dezembro 2018 apresentou-se com dispneia, astenia, perda ponderal (-18%) e dorsalgia com 3 meses de evolução. Iniciou estudo que levou ao diagnóstico de adenocarcinoma do pulmão, TTF1 positivo, PD-L1 5-10%, estadio cT2aN2M1c (IV-B), com metastização pleural, pulmonar e óssea múltipla. O estudo molecular por next generation sequencing da biópsia pulmonar identificou a mutação L858A no exão 21 do gene EGFR e, simultaneamente, rearranjo do ALK. A doente apresentava capacidade funcional ECOG 3. Iniciada terapêutica sistémica de primeira linha com gefitinib 250mg/dia em Fevereiro 2019, administração de ácido zoledrónico e foi realizada radioterapia antiálgica à coluna dorsal (corpos vertebrais de D7 a D9, com 20 Gy em 5 frações). Apresentou melhoria do estado geral e boa tolerância à terapêutica, sem necessidade de ajustes de dose. Como melhor resposta apresentou doença estável.

Em Dezembro de 2020, após 22 meses de gefitinib, exames de resposta a revelar progressão de doença a nível pulmonar. Realizada biópsia líquida com identificação de mutação de resistência T790M. Iniciada assim terapêutica sistémica de segunda linha com osimertinib 80mg/dia, que mantém até à data, há 35 meses, com boa tolerância e doença estável.

Este caso clínico reporta um caso raro de presença concomitante de mutação do exão 21 do EGFR e rearranjo do ALK, com longa resposta à terapêutica com dois inibidores de tirosina cinase do EGFR, que mantém há cerca de 5 anos, com bom controlo de sintomas, à semelhança de outros casos similares descritos na literatura.

Destaca-se a sobrevida livre de progressão com gefitinib de 22 meses, o dobro do descrito na literatura (10,8 meses), e a identificação da mutação T790M como mecanismo de resistência. A identificação desta mutação permitiu a introdução de osimertinib como terapêutica de segunda linha, que mantém há 35 meses, contando já com uma sobrevida livre de progressão que é o triplo da descrita no ensaio AURA3 (10,1 meses).

Palavras-chave: Cancro do pulmão não pequenas células, Mutações EGFR, Rearranjo ALK

PO51 YOLK SAC TUMOR PRIMÁRIO DO MEDIASTINO: A PROPÓSITO DE UM CASO CLÍNICO

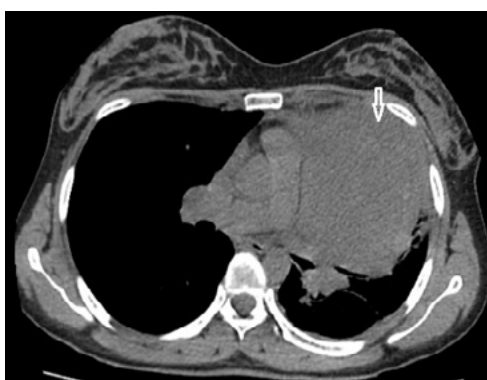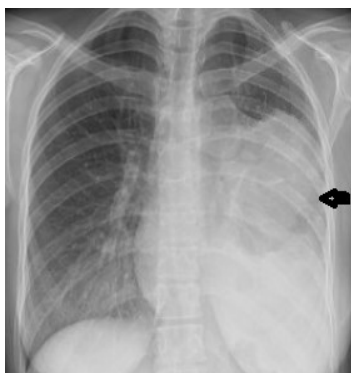
Alexandra Montenegro¹; José Mendes¹; Rui Escaleira¹; Filipa Verdasca¹; Ivânia Furtado¹

1 - Hospital Santo António dos Capuchos, Centro Hospitalar Universitário de Lisboa Central

Yolk Sac Tumors são tumores das células germinativas primitivas, podendo ser puros ou mistos com localização gonadal ou extragonadal. É uma entidade rara e mais comumente diagnosticada na idade mais jovem. O tratamento guiado pelo estadiamento, geralmente inclui quimioterapia e cirurgia de ressecção.

Mulher de 25 anos, PS ECOG 0, fumadora ativa, sem outros antecedentes pessoais relevantes. Recorre ao Serviço de Urgência (SU) por quadro clínico de dor torácica inframamária esquerda persistente refratária à terapêutica analgésica. No SU, realizou radiografia torácica que demonstrou derrame pleural esquerda e massa mediastínica de cerca de oito centímetros. Neste contexto, realizou tomografia computadorizada do tórax que mostrou duas lesões quísticas coalescentes no hemitórax esquerdo, medindo aproximadamente 10 cm, respetivamente. Diagnóstico diferencial inicial entre tumor tímico e tumor das células germinativas. Da investigação realizada, destaca-se valor do alfafetoproteína de >60000 ng/ml, BHCG 4.4 mUL/ml e LDH 543 U/L e anatomia patológica da biópsia da lesão compatível com *Yolk Sac Tumor* do mediastino. Estadiamento excluiu envolvimento ganglionar e à distância. A doente realizou quimioterapia neoadjuvante com 4 ciclos de Bleomicina, Etoposido e Cisplatina seguido de excisão em bloco da massa com pastilha do pericárdio, ressecção atípica do lobo superior esquerdo e pleurectomia parietal. Estadiamento patológico segundo o Moran and Suster *Proposed Clinical Staging for Mediastinal Germ Cell Tumors: II*, tendo sido a histologia da peça operatória compatível com teratoma maduro; não foi identificado componente de *Yolk Sac Tumor* na peça operatória. Ficou em vigilância. *Yolk Sac Tumor* do mediastino representa cerca de 15% dos tumores das células germinativas do mediastino, sendo altamente responsivos à quimioterapia. O diagnóstico e o tratamento precoces são cruciais no prognóstico da doença devido ao seu rápido crescimento, potencial de invasão local e dificuldade de ressecção tumoral completa. Este caso destaca a complexidade diagnóstica e a importância de uma abordagem integrada para otimizar o prognóstico.

Palavras-chave: Yolk Sac Tumor; Células Germinativas; Quimioterapia; Cirurgia



PO52 ADENOCARCINOMA GÁSTRICO METASTIZADO COM INSTABILIDADE DE MICROSSATÉLITES: UMA NOVA PERSPETIVA.

Rita Pinho¹; Maria João Oura¹; Vítor Lopes²; Irene Gullo³; Andreia F. Coelho¹; Miguel Barbosa¹

1 - Serviço de Oncologia da Unidade de Saúde Local de São João; 2 - Serviço de Cirurgia Geral da Unidade de Saúde Local de São João; 3 - Serviço de Anatomia Patológica da Unidade de Saúde Local de São João

O cancro gástrico (CG) é um dos tumores malignos mais frequentes a nível mundial, sendo uma importante causa de morte por doença oncológica. Este tumor maligno pode associar-se a instabilidade de microssatélites (MSI), definido como um tipo de instabilidade genómica onde o mecanismo de reparação do DNA, o *mismatch repair* (MMR), não está funcional aquando da replicação desta molécula. A falta de expressão de uma, ou mais, das proteínas de MMR (MLH1, MSH2, MSH6, PMS2) é o que compromete este mecanismo de reparação, podendo ser detetada por imunohistoquímica (IHQ).

No CG a prevalência de MSI varia entre 8-25%, estando associada a uma idade superior a 65 anos, ao sexo feminino, a tumores gástricos distais e do tipo histológico intestinal. Estudos recentes sugerem que a presença de MSI se associa a um melhor prognóstico, e, ao estar associada a uma carga mutacional e neoantigénica elevada, os inibidores de *checkpoint* imunológico têm demonstrado taxas elevadas de resposta e sobrevivência em comparação com tumores microssatélites estáveis (MSS). Atualmente, a pesquisa de MSI deve ser realizada *ad initium* para uma melhor decisão terapêutica.

O presente caso clínico ilustra um doente com adenocarcinoma gástrico recidivado com sob tratamento com pembrolizumab.

Homem de 75 anos, sem antecedentes pessoais e familiares de relevo, ECOG PS 0, diagnosticado em Abril/2021 com adenocarcinoma do antro gástrico, submetido a gastrectomia subtotal cuja anatomia-patológica mostrou pT2N0R0 – estadió pIB. Em Reunião de Grupo Oncológico (RGO) foi decidido vigilância. Em Março/2022 realizou TC-Toraco-Abdomino-Pélvico (TC-TAP), onde foram detetadas alterações sugestivas de recidiva local no coto duodenal e metastização ganglionar abdominal "(...) observam-se duas adenopatias, uma adjacente à origem da artéria mesentérica superior, com 13x10mm e outra pericefalopancreática com 16x11mm (...) uma imagem nodular de 25x21mm adjacente aos clips do coto proximal do duodeno e à vesícula, que é suspeita de adenopatia/implante neoplásico." Estes achados foram confirmados por RMN-Abdomino-Pélvica (RMN AP) e por laparoscopia exploradora, que permitiu biópsia de metastase que evidenciou um carcinoma pouco diferenciado (expressão focal de CDX-2, Her2 negativo). O caso foi discutido em RGO, onde foi decidido tratamento com quimioterapia (QT) paliativa, tendo o doente iniciado FOLFOX de 14/14 dias, em Julho/2022. Posteriormente ao início de QT, a biópsia da lesão acabou por evidenciar critérios de MSI (perda de expressão nuclear de MHL1 e PMS2, com expressão preservada de MSH2 e MSH6) com PD-L1 positivo (CPS>5).

Na primeira TC-TAP (Outubro/22) de reavaliação, detetou-se resposta mista: "*diminuição de metástases ganglionares com aumento da lesão de recidiva no coto duodenal (42x38mm vs 25x21mm).*" Pela progressão da doença e dado o fenótipo de MSI, suspendeu FOLFOX e iniciou, em Novembro/2022, 2ª linha de tratamento com imunoterapia – Pembrolizumab, 21/21 dias. Ao fim de 4 ciclos de tratamento, repetiu reavaliação imagiológica com TC-TAP cujos achados foram compatíveis com resposta ao tratamento: "*(...) estabilidade das adenopatias e redução dimensional do implante neoplásico adjacente aos cliques do coto duodenal atualmente com 35x28mm (vs 42x38mm).*" Manteve tratamento com pembrolizumab com excelente tolerância, com nova TC-TAP de reavaliação em Agosto/2023 a demonstrar manutenção de benefício com pembrolizumab "*resposta parcial da recidiva do tumoral local, com redução do tamanho de 38mm para 32mm.*" Discutido novamente em RGO (Setembro/2023), onde, pela resposta com persistência de neoplasia a um nível passível de tratamento local, foi decidido complementação de tratamento com radioterapia (RT). Assim o doente realizou RT (de 12/10 a 17/11/2023), perfazendo a dose total de 50Gy em 25 frações, mantendo Pembrolizumab com ótima tolerância. Neste momento, aguarda primeira avaliação imagiológica com RMN AP e TC-Tórax (a realizar 8 semanas após término de RT).

O CG é um dos tumores malignos mais frequentes e de comportamento agressivo, com elevado potencial de metastização, o que acarreta uma elevada taxa de mortalidade. Existe, por isso, uma necessidade emergente de novas modalidades terapêuticas baseadas em alterações moleculares, como a MSI.

Este caso descreve um doente idoso, com bom estado geral, que, no contexto de adenocarcinoma gástrico avançado, irressecável, foi submetido a tratamento de QT paliativa *standard* sem resposta, cuja presença de MSI levou a início de tratamento com imunoterapia – Pembrolizumab. Sob esta terapêutica, o doente apresentou um significativo benefício clínico com excelente tolerância, o que permitiu tornar uma doença avançada inicialmente irressecável, passível de tratamento local com RT. Assim, este caso espelha a importância de se conhecer o subtipo molecular do tumor e da integração de diferentes modalidades terapêuticas, no seio de uma discussão multidisciplinar, de forma a permitir definir um tratamento individualizado.

Palavras-chave: adenocarcinoma gástrico, Pembrolizumab, Instabilidade de Microssatélites

PO53 LINFOMA FOLICULAR PRIMÁRIO DA MAMA, UMA ENTIDADE RARA TRATADA COM RADIOTERAPIA RADICAL E RITUXIMAB – A PROPÓSITO DE DOIS CASOS CLÍNICOS

Luísa Samarão¹; Rafael Matias¹; Joana Gonçalves¹; Mário Mariz²; Carla Castro¹

1 - Serviço de Radioterapia Externa - IPO do Porto; 2 - Serviço de Oncohematologia- IPO do Porto

O linfoma folicular representa 20% dos linfomas não-Hodgkin (LNH) e 70% de todos os linfomas indolentes. A idade média do diagnóstico é de 60 anos, com predominância para o sexo feminino. A maioria dos pacientes apresenta apenas adenopatias ao diagnóstico.

O linfoma primário da mama é muito raro, sendo que representa apenas 1% de todos os linfomas não-Hodgkin e <0,5% de todas as malignidades da mama. De acordo com Wiseman e Liao, o linfoma primário de mama é definido como LNH diagnosticado na mama com ou sem áreas de drenagem ganglionares axilares. Apresentamos dois casos clínicos de doentes com linfoma folicular primário da mama tratadas na nossa instituição com radioterapia radical e rituximab com resposta clínica completa.

Dois doentes do sexo feminino com 56 e 58 anos de idade foram referenciadas à nossa instituição em abril e maio de 2023 para estudo de nódulos mamários. Relativamente aos antecedentes médicos, destacam-se a dislipidemia, obesidade e hábitos tabágicos numa das doentes. Numa doente, o nódulo localizava-se no quadrante supero interno da mama direita (MD) e foi detetado através de rastreio oncológico. Na outra doente, o nódulo encontrava-se na transição dos quadrantes externos da MD e foi detetado através da auto-palpação. Uma das doentes referia sudorese noturna. Foram submetidas a biópsia sendo que o resultado histológico foi de linfoma folicular. Realizaram PET- FDG de estadiamento: uma das doentes revelava área de densificação tecidual hipermetabólica nodular (SUVmax 6.3), no quadrante súpero-interno da MD, que se traduzia por infiltração por doença linfoproliferativa; a outra doente verificou-se hiper captação (SUVmax = 5,70) em duas nodularidades localizadas à periferia da transição dos quadrantes externos da MD. Foram assim, estadiadas com estadio I.

Após discussão em consulta de grupo multidisciplinar, as doentes foram propostas para radioterapia radical com rituximab associado. A dose debitada foi de 24 Gy em 12 frações, à mama direita, com *Simultaneous Integrated Boost* (SIB) ao tumor de 29 Gy, nas mesmas 12 frações, a 2.41Gy/dia, com plano dosimétrico IMRT-SIB. Iniciaram concomitantemente rituximab, perfazendo no total 4 ciclos com periodicidade semanal. Os tratamentos foram bem tolerados e sem interrupções.

Após 5 e 6 meses, respetivamente, do término dos tratamentos, as doentes efetuaram PET-FDG que revelavam ausência de captações metabólicas nas mamas, assumindo-se como resposta completa. Atualmente, as doentes encontram-se assintomáticas do ponto de vista oncológico e ao exame físico não são palpáveis nódulos nas mamas bilateralmente.

O linfoma folicular primário da mama descrito nestes casos é o terceiro mais prevalente dos linfomas da mama, sendo precedido pelo linfoma difuso de grandes células e linfoma da zona marginal. A modalidade terapêutica ideal para este tipo de linfomas não é consensual. Deste modo, é essencial a realização de mais estudos nesta área, visto que o tratamento, bem como o prognóstico dos LNH foliculares primários da mama encontra-se ainda pouco estabelecido na literatura.

O local de recorrência mais frequente descrito dos LNH primários da mama é na mama contralateral e no sistema nervoso central, sendo fulcral a sua vigilância durante o follow-up.

Em suma, os casos supracitados revelam-se muito peculiares dada a raridade da patologia apresentada e dado o sucesso da terapêutica efetuada, com evidência de resposta completa em ambas as doentes com recurso a radioterapia externa radical associada ao rituximab.

Palavras-chave: Linfoma Primário da Mama, Folicular, Radioterapia, Rituximab

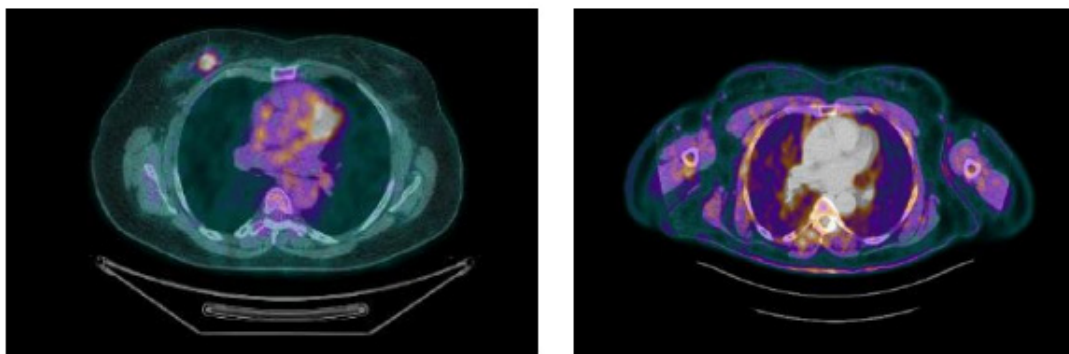


Fig 1. PET-FDG de uma das doentes antes do tratamento que demonstrava hipercaptação nodular no quadrante súpero-interno da MD (à esquerda) e após o tratamento (à direita), onde é visível resposta completa.

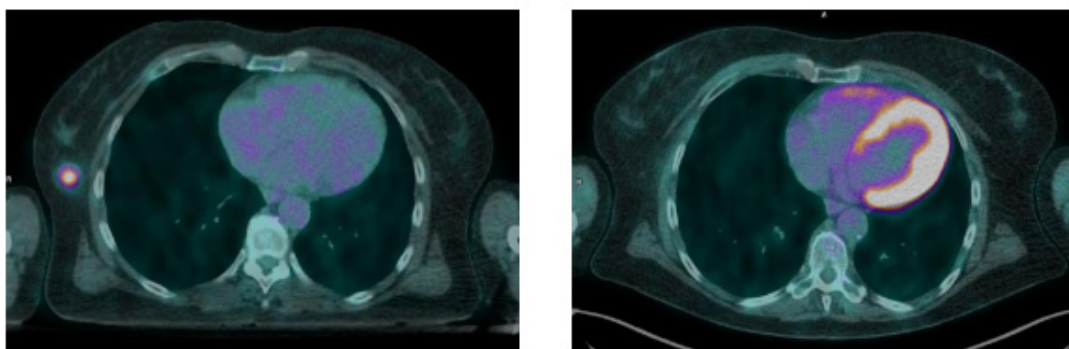


Fig 2. PET-FDG da outra doente antes do tratamento (à esquerda) que demonstrava hipercaptação nodular na transição dos quadrantes externos da mama direita (à esquerda) e após o tratamento (à direita) com ausência de hipercaptação, traduzindo-se em resposta completa.

PO54 BENEFÍCIO CLÍNICO MARCADO A CURTO PRAZO APÓS INÍCIO DE ALECTINIB EM CPNPC COM TRANSLOCAÇÃO DO GENE ALK – A PROPÓSITO DE UM CASO CLÍNICO

Filipa Pereira¹; Maria Cassiano Neves¹

1 - Instituto Português de Oncologia do Porto

Cerca de 5% dos carcinomas pulmonares de não pequenas células (CPNPC) têm translocações do gene *ALK*, cuja presença na doença avançada confere indicação para tratamento sistémico com um inibidor de tirosina cinase dirigido ao *ALK* (TKI-*ALK*). Neste momento, estão recomendados em 1ª linha paliativa os TKI-*ALK* de nova geração, como o alectinib. Este fármaco tem uma taxa de resposta elevada, mesmo em doentes com metastização cerebral, tempo de sobrevivência mediano extenso e permite uma rápida melhoria sintomática e funcional dos doentes. O presente caso clínico pretende ilustrar o benefício clínico quase imediato do alectinib, com melhoria clínica em poucos dias após o seu começo numa doente com adenocarcinoma pulmonar metastizado, com translocação do *ALK*, internada por agravamento do estado geral.

Mulher de 73 anos, com antecedentes de colite ulcerosa e hipertensão arterial. Não fumadora. Realizou TAC torácico em contexto do estudo de tosse produtiva prolongada, com evidência de lesão suspeita pulmonar no lobo inferior esquerdo. Realizou biópsia da massa pulmonar, histologia compatível com adenocarcinoma primário pulmonar, PD-L1 1-10%. PET a sugerir metastização pulmonar contralateral, ganglionar cervico-toraco-abdominal, hepática e óssea. Durante o período em que se encontrava a realizar exames de estadiamento, teve 2 internamentos: o primeiro por trombose venosa periférica e tromboembolismo pulmonar; o segundo por enfarte agudo do miocárdio sem evidência de doença coronária, assumido de etiologia embólica em contexto de doença oncológica avançada. Realizou RM cerebral, que evidenciou múltiplas lesões dispersas por ambos os hemisférios, a levantar suspeita de lesões isquémicas vs. secundárias, assumidas posteriormente como provavelmente isquémicas de etiologia embólica em reunião multidisciplinar. Foi observada pela primeira vez pela Oncologia Médica durante este 2º internamento e foi pedido o *Next Generation Sequencing* (NGS). Após a alta, aquando da reavaliação em consulta, a doente apresentava ECOG 1, sem défices neurológicos focais. Enquanto aguardava o resultado do NGS, a doente foi novamente internada, agora por agravamento do estado geral com anorexia, dor lombar não controlada e astenia, com dependência total nas atividades da vida diária (AVDs), ECOG 3/4. Durante o internamento foi publicado o resultado de NGS, em que se verificou a presença de translocação do gene *ALK*, tendo sido proposto tratamento com alectinib. Para além de medidas de suporte, a doente iniciou alectinib e teve alta ao fim de cerca de 9 dias, já a deambular e a alimentar-se de forma autónoma, com ECOG 2.

Desde então mantém-se com ECOG 2, com boa tolerância ao alectinib, sob vigilância analítica e eletrocardiográfica apertada, com a primeira avaliação de resposta imagiológica em breve.

O alectinib faz parte dos fármacos a oferecer em primeira linha metastática de CPNPC com ativação do gene *ALK*. É um inibidor do *ALK* altamente seletivo, com demonstrada eficácia a nível sistémico e ao nível do sistema nervoso central (SNC). O presente caso refere-se a uma doente com CPNPC metastizado, com diagnóstico recente de lesões cerebrais suspeitas de se tratar de lesões isquémicas vs. lesões metastáticas, e perante esta dúvida, o alectinib é uma opção adequada, tendo taxas de resposta na ordem dos 90% no que toca a doença no SNC.

O carcinoma pulmonar metastizado é, geralmente, uma doença sintomática e com impacto na qualidade de vida, pelo que, para além do impacto na sobrevivência e da resposta imagiológica, é importante o impacto dos fármacos a estes níveis. Existe um estudo de 2018 acerca de controlo sintomático e melhoria da qualidade de vida com o alectinib, com base no preenchimento de questionários por doentes incluídos num estudo de fase II, com CPNPC com translocação do *ALK*, resistente a crizotinib, e que iniciaram alectinib. Este estudo evidencia que o alectinib permite um melhor controlo sintomatológico e melhora a qualidade de vida dos doentes. O primeiro momento de avaliação dos doentes é aos 1.4 meses e esse é o tempo mediano de melhoria sintomática reportada pelos doentes (IC 95% 1.4-1.6)¹ – que possivelmente teria sido em menor tempo com uma avaliação mais precoce. O presente caso é ilustrativo desta magnitude da resposta clínica que o alectinib permite a curto prazo, com melhoria da sintomatologia constitucional, melhoria do ECOG, da autonomia e funcionalidade da doente ao fim de poucos dias.

Referências bibliográficas:

1. Ou S-HI, Socinski MA, Gadgeel S, et al. Patient-reported outcomes in a phase II, North American study of alectinib in patients with ALK-positive, crizotinib-resistant, non-small cell lung cancer. *ESMO Open* 2018;3:e000364. doi:10.1136/esmoopen-2018-000364

Palavras-chave: translocação do gene ALK, alectinib, adenocarcinoma pulmonar

PO55 CIRCULAÇÃO COLATERAL ASSIMÉTRICA ENQUANTO SEQUELA TARDIA DE METASTIZAÇÃO RETROPERITONEAL DE SEMINOMA

Tiago Barroso¹; Vanessa Patel¹; Lisa Gonçalves¹; Leonor Ribeiro¹; Luís Costa¹

1 - Centro Hospitalar Universitário Lisboa Norte

O caso é emblemático do bom prognóstico vital do seminoma na era da quimioterapia com platinos, em particular o protocolo BEP, e chama a atenção para o facto de que lesões persistentes identificadas em TAC, quando não captantes em PET, poderão corresponder a lesões necróticas residuais, passíveis de vigilância. A imagem que apresentamos mostra a apresentação radiológica de um sinal clínico clássico, aqui posto em destaque pela unilateralidade, dado o compromisso diferencial das veias pélvicas direitas e esquerdas.

Apresentamos o caso de um doente actualmente com 44 anos, com diagnóstico de seminoma em 2006 (à data com 27 anos), tendo realizado orquidectomia em Cabo Verde (pT1 N0). Evacuado para Portugal por recidiva em 2008, sob a forma de metástases retroperitoneais quísticas com invasão muscular (psoas ilíaco), vascular (veia cava infra-renal e veia ilíaca comum direita) e do ureter homolateral, com necessidade de colocação de stent ureteral (Fig 1A). Realizou em 2008 QT com BEP x5 ciclos, com resposta parcial. Teve nova recidiva em 2015 (progressão dimensional das lesões retroperitoneais), pelo que realizou QT com paclitaxel x6 ciclos, seguido de radioterapia. Ficou com lesões necróticas residuais, não captantes em PET FDG. As lesões foram consideradas irrissecáveis, tendo iniciado vigilância.

Passados oito anos, mantém lesões estáveis nas avaliações imagiológicas sucessivas sem terapêutica antineoplásica. Como complicação da invasão vascular do tumor, apresenta circulação colateral abdominal e torácica clinicamente exuberante, apenas à direita (dada a obliteração da veia ilíaca comum direita). As Figuras 1 e 2 ilustram o aspecto clínico e radiográfico (tomografia computadorizada) bem como a extensão da circulação venosa colateral.

O caso é emblemático do bom prognóstico vital do seminoma na era da quimioterapia com platinos, em particular o protocolo BEP, e chama a atenção para o facto de que lesões persistentes identificadas em TAC, quando não captantes em PET, poderão corresponder a lesões necróticas residuais, passíveis de vigilância. A imagem que apresentamos mostra a apresentação radiológica de um sinal clínico clássico, aqui posto em destaque pela unilateralidade, dado o compromisso diferencial das veias pélvicas direitas e esquerdas.

Palavras-chave: Seminoma, Tumor Germinativo

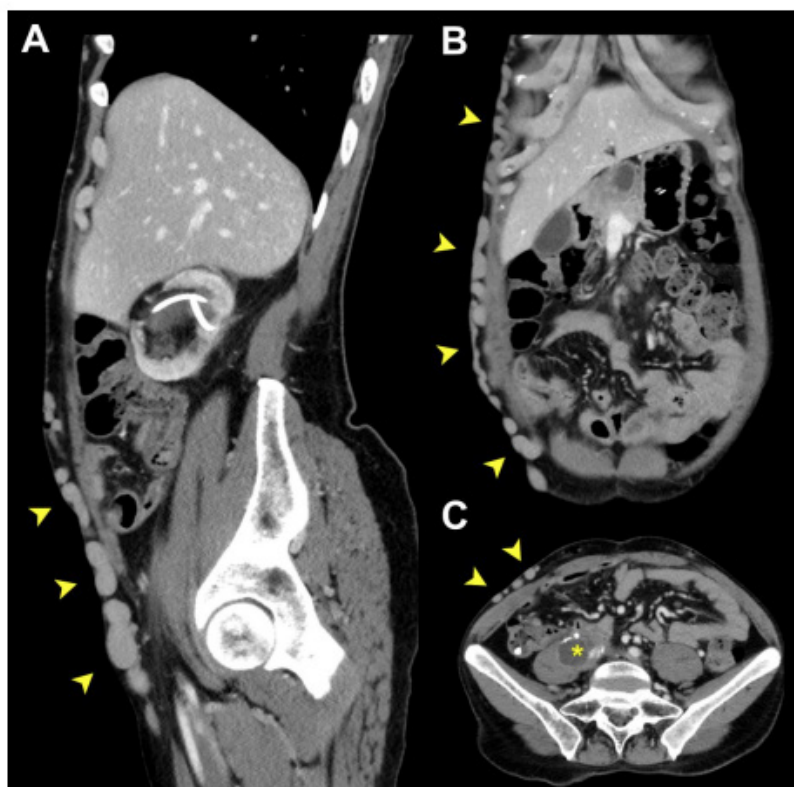

Figura 1. Apresentação de circulação colateral assimétrica em tomografia computadorizada com administração de contraste endovenoso. **A.** corte sagital ao nível da anca direita, onde é visível o stent ureteral. **B.** Corte coronal. **C.** Corte axial ao nível da pélvis, mostrando parte da massa quística com invasão do psoas (*). A massa condiciona a obliteração da veia ilíaca comum direita (cortes não apresentados). As veias ingurgitadas são claramente visíveis ao nível da pele e tecido celular subcutâneo à direita (setas amarelas) nos cortes sagital, coronal e axial. Conforme demonstrado no corte coronal (**B**), a circulação venosa colateral estende-se superiormente até ao tórax. O doente não apresenta evidência de circulação colateral à esquerda.

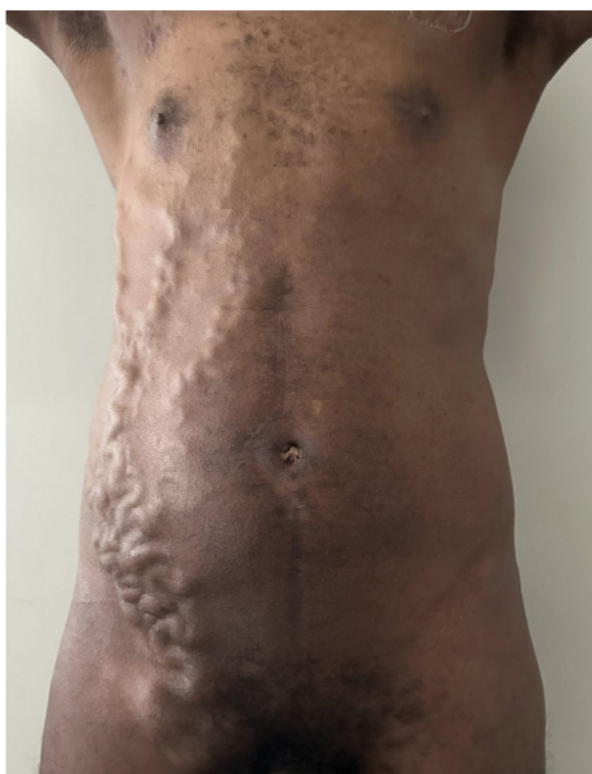

Figura 2. Apresentação clínica da circulação colateral venosa à assimétrica.

PO56 CARCINOMA NEUROENDÓCRINO DE PEQUENAS CÉLULAS PRIMÁRIO DA TIRÓIDE

Tânia Lemos¹; Elisabete Rodrigues¹; Catarina Pedrosa Costa¹; Patrícia Ferreira¹; Miguel Barbosa¹; Catarina Fernandes¹

1 - Hospital São João

Os carcinomas neuroendócrinos de pequenas células extra-pulmonares são entidades raras, correspondendo a apenas cerca de 2-5% de todos os carcinomas de pequenas células, com uma incidência global de aproximadamente 0,1 a 0,4% de todos os cânceros. A doença primária extrapulmonar apresenta comportamento agressivo e mau prognóstico, sendo a tiróide uma localização extremamente rara.

Doente do género feminino, 54 anos, ECOG PS 0, antecedentes pessoais de toxicod dependência, infeção HIV-1 (controlada com terapêutica antiretroviral há cerca de 20 anos) e DPOC. Quadro de massa cervical em crescimento progressivo, com cerca de 6 semanas de evolução. Realizou ecografia: "Tiróide com morfologia globosa, assimétrica por maiores dimensões do lobo esquerdo, que apresenta aparente morfologia mergulhante mediastínica; vários nódulos hipocogénicos sólidos (ACR TI-RADS 4)". Biópsia aspirativa da massa da tiróide e de gânglio do nível 3 com "envolvimento tiroideu e ganglionar por carcinoma com características de carcinoma neuroendócrino de pequenas células (CD56+, sinaptofisina+, ausência de PAX8, CK20, tireoglobulina e calcitonina)". Na TC TAP visualiza-se "volumosa lesão expansiva de densidade tecidual, hipocaptante com aparente epicentro tiroideu, encontrando-se a glândula tiroideia praticamente indefinida. A lesão estende-se superiormente até ao nível do bordo inferior do osso hióide; inferiormente até ao mediastino superior. Mede 10cm de eixo craniocaudal, 6cm de eixo transversal e 4cm de eixo ântero-posterior. Envolve o tronco braquiocefálico e a veia braquiocefálica esquerda...adenomegalias jugulocarotídeas e cervicais posteriores, bilaterais, as maiores no nível II e III com eixo curto de 20 mm.". Após revistas as imagens com Radiologia, documentou-se suspeita de invasão >50% do tronco braquicefálico e de invasão da veia braquicefálica esquerda e da traqueia, traduzindo-se na irressecabilidade da lesão. RM-cerebral sem evidência de metastização à distância. Broncofibroscopia com lavado broncoalveolar negativo para células malignas e PET-DOTA-NOC: "Volumosa massa na região cervical anterior e gânglios linfáticos adjacentes, relacionados com tumor neuroendócrino e metástases cervicais conhecidas, que têm uma expressão ligeira a moderada de receptores da somatostatina". Painel NGS sem mutações com terapêutica alvo identificadas. Assumido o diagnóstico de carcinoma neuroendócrino de pequenas células da tiróide, localmente avançado, irressecável, com metastização ganglionar regional. Proposta para quimioterapia (QT) com Cisplatina e Etoposídeo em esquema de 3/3 semanas, tendo cumprido 4 ciclos, com boa tolerância e resposta imagiológica major, com "redução quase total da massa tiroideia, sendo possível delimitar os lobos tiróideus, de dimensões e textura normais. Permanecem apenas pequenos gânglios laterotraqueais direitos de dimensões infracentimétricas, o maior no nível VI com 16x10mm". Discutido o caso em Reunião de Grupo Oncológico (RGO) e proposta para tireoidectomia total com esvaziamento cervical, compartimentos central e bilateral. Submetida a cirurgia mas, por margem positiva inferior (R1), submetida a nova intervenção – toracotomia com apoio de Cirurgia Torácica para alargamento de margens, com ressecção R0. O relatório anatomopatológico confirmou o diagnóstico inicial, com positividade focal para TTF-1, CD56 e sinaptofisina, 18 ganglios metastizados/40 isolados. Proposta para radioterapia (RT) adjuvante à região cervical e torácica superior numa dose total de 66Gy a 2Gy/dia em 33f, com energia 6MV, com técnica VMAT. Contudo, por internamento prolongado por inúmeras complicações no pós-operatório (pneumonia nosocomial, parésia da corda vocal, disfagia para líquidos, lesão da traqueia com enfisema subcutâneo grave sob CCT, com insuficiência supra-renal terciária neste contexto, hipotireoidismo pós-cirúrgico), o tratamento de RT não chegou a ser iniciado, estando a doente atualmente internada (3 meses após cirurgia R0) por sintomas respiratórios agravados, com TC a revelar recidiva locorregional extensa e metastização hepática de novo.

Os carcinomas neuroendócrinos de pequenas células podem surgir virtualmente em qualquer órgão, sendo os primários do pulmão os mais frequentes. O TTF-1 é expresso no carcinoma de pulmão e da tiróide; o CD56 e a sinaptofisina são sugestivas de diferenciação neuroendócrina. O comportamento clínico é normalmente agressivo, com metastização e recorrências frequentes. A realização de métodos de imagem é de extrema importância para confirmar que o tumor não se encontra noutra local, diferenciando-o entre metástases e primário. Os resultados

relativamente às estratégias terapêuticas são desanimadores, uma vez que, não há consenso sobre a melhor abordagem terapêutica, dada a raridades destes tumores. No entanto, como o curso clínico se assemelha aos carcinomas neuroendócrinos de pequenas células pulmonares, o tratamento sistêmico utilizado é semelhante. Na doença localizada, as abordagens mais utilizadas são o tratamento local com cirurgia e/ou radioterapia e quimioterapia.

Palavras-chave: carcinoma neuroendócrino, carcinoma neuroendócrino de pequenas células, carcinoma neuroendócrino de pequenas células primário da tiróide

PO57 UMA APRESENTAÇÃO RARA DE ADENOCARCINOMA PULMONAR METASTIZADO

Tânia Lemos¹; Daniela Olívia Gomes¹; Inês Brandão Rego¹; Hélder Novais Bastos¹; Elisabete Rios¹; Daniela Almeida¹; Miguel Barbosa¹

1 - Hospital São João

A neoplasia pulmonar é um dos tumores malignos com maior incidência e mortalidade. Cerca de 50% apresentam metastização ao diagnóstico, sendo os locais mais frequentes: gânglios, osso, pulmão, cérebro e glândulas supra-renais. A metastização gastrointestinal (GI) é rara (0.5%-10%) e ocorre mais frequentemente no intestino delgado, sendo o duodeno o local menos frequente. A metastização gástrica ocorre em cerca de 0.2-1.7%, com apenas 0.2-0.5% sintomáticos ao diagnóstico. A biópsia é crucial no diagnóstico pois o perfil imunohistoquímico CK7+/CK20- e TTF-1+ apoia fortemente a origem primária pulmonar.

T.P.S. sexo masculino, 75 anos. ECOG PS 1. Antecedentes pessoais de cardiopatia isquémica, AVC isquémico, IPMN em vigilância, HBV com marcadores de cura, HTA, DM 2, dislipidemia, ex-fumador. Quadro de perda ponderal de ~17kg, astenia, anorexia e melenas, com 2 meses de evolução. Realizou endoscopia digestiva alta, com múltiplas lesões polipóides e ulceradas, pelo aspeto e número sugestivas de lesões secundárias do estômago (corpo e fundo) e duodeno (bulbo). Biópsia revela envolvimento duodenal por neoplasia maligna pouco diferenciada, ulcerada, infiltrativa, com características de carcinoma cujo perfil imunohistoquímico é sugestivo de envolvimento metastático por adenocarcinoma primário pulmonar – CK7+/CK20-, TTF1+. PD-L1 forte (90-100%). TC TAP de estadiamento com múltiplos nódulos pulmonares suspeitos de metastização, destacando-se dois no lobo inferior direito, podendo traduzir neoplasias pulmonares primárias síncronas e nódulos suspeitos de metástases nas glândulas supra-renais, sem inequívocas lesões ósseas suspeitas. RM CE excluiu metastização cerebral. PET com lesões malignas de alto grau metabólico pulmonares direitas, supra-renais, gástricas, intestinais/peritoneais, ósseas e ganglionares. Discussão de caso em reunião de grupo multidisciplinar, assumindo-se o diagnóstico de adenocarcinoma do pulmão estadio IV, com diagnóstico a partir de metástase gástrica, T1cN3M1c, PD-L1 forte, sendo proposto para tratamento sistémico de 1ª linha com imunoterapia, nomeadamente Pembrolizumab. Encontra-se sob tratamento há cerca de dois meses, com melhoria do estado geral.

Metastização gástrica sintomática é uma forma de apresentação rara do adenocarcinoma pulmonar. Na maioria dos casos é um evento assintomático porém, quando ocorre envolvimento da mucosa, pode haver erosão, ulceração e hemorragia. Provavelmente é subdiagnosticada pois a sintomatologia acaba por ser atribuída a efeitos secundários do tratamento. O tratamento ideal não está definido. A expressão de PD-L1 permite a associação da imunoterapia com quimioterapia. No entanto, cerca de 40-50% dos doentes em estadio IV ao diagnóstico têm uma esperança média de vida aos 5 anos inferior a 5%. Neste sentido, o prognóstico é mau.

O paciente descrito exemplifica uma forma rara de apresentação de cancro do pulmão, através de metastização gástrica sintomática. Apesar da extensa metastização à distância, da agressividade da doença oncológica e das múltiplas comorbilidades, o estado geral do doente (ECOG PS 1) e o PD-L1 forte permitiram avançar com tratamento com imunoterapia que o doente se encontra a realizar há cerca de dois meses. A pertinência do caso prende-se, sobretudo, com a raridade desta apresentação ao diagnóstico.

Palavras-chave: Adenocarcinoma pulmonar, Metastização duodenal, Metastização gastrointestinal

PO58 CANCRO DA MAMA METASTÁTICO: UM CASO DE CRISE VISCERAL E IMPLICAÇÕES TERAPÊUTICAS

Gonçalo Varela Cunha¹; Isabel Vieira Fernandes¹; Marta Serafim Gonçalves¹; Ana Rita Coelho¹; Alda Tavares¹; Tatiana Cunha Pereira¹; Ana Rita Garcia¹; Sofia Broco¹; Teresa Carvalho¹; Pedro Madeira¹; António Pêgo¹; Isabel Pazos¹; Gabriela Sousa¹

1 - IPO Coimbra Francisco Gentil

O cancro da mama é uma doença muito heterogénea cuja abordagem, embora altamente protocolada, pode representar um desafio no qual é muitas vezes difícil avaliar o risco-benefício das diferentes opções terapêuticas sobretudo em doentes jovens com bom *performance status* (ECOG - PS).

Doente, sexo feminino, 54 anos de idade, com diagnóstico de carcinoma invasor da mama direita, bifocal, estadió cT2(m) cN1 M0 em 10/2021. Ao diagnóstico com dois nódulos na união dos quadrantes superiores, o maior com 30 mm (grau 2, Luminal B *like* – RE 25%; RP 0%; HER-2 negativo por FISH; Ki67 de 70%) e o menor com 11 mm (grau 2, Triplo Negativo – RE 0%; RP 0%; HER-2 negativo por FISH; Ki67 de 70%).

Proposta para neoadjuvância com esquema de Epirrubicina e Ciclofosfamida (4 ciclos, 21/21 dias) seguido de Paclitaxel (12 ciclos, semanais) que a doente cumpriu, com posterior mastectomia radical modificada com resposta patológica parcial (ypT1a ypN0 Lv0 R0). Prosseguiu com radioterapia externa adjuvante e hormonoterapia com Tamoxifeno 20 mg, com início a 06/2022.

Sem intercorrências até 09/2023, quando é reportado quadro de astenia, perda ponderal e dor abdominal no hipocôndrio direito, persistente, com agravamento ao esforço e sem irradiação. Após 2 semanas de evolução, apresenta citocolestase hepática significativa (LDH 2370 U/L; AST 728 U/L; ALT 712 U/L; GGT 370 U/L; FA 228 U/L; BT 1.1 mg/dL; BD 0.6 mg/dL) e elevação dos marcadores tumorais (CEA 224 ng/mL; CA 15.3 517.10 U/mL), de novo. Ecografia e tomografia abdominais documentaram múltiplas formações nodulares compatíveis com metastização hepática maciça. Sem evidência de doença metastática noutras localizações. Em contexto de internamento, iniciou dexametasona com melhoria clínica e redução da citocolestase, porém com sinais de eminente disfunção hepática. Após realização de biópsia hepática, a qual veio a documentar metastização hepática (RE 0%; RP 0%; HER-2 negativo por FISH; PD-L1 CPS <10; Ki67 50-60%), iniciou poliquimioterapia - Carboplatina AUC 2 e Paclitaxel 40 mg/m² (redução de 50%, dado potencial toxicidade hepática e neuropatia prévia), regime semanal. À data de início de quimioterapia apresentava o seguinte estudo: LDH 3722 U/L; AST 329 U/L; ALT 176 U/L; GGT 557 U/L; FA 263 U/L; BT 1.7 mg/dL; BD 1.1 mg/dL.

Até à data cumpriu 7 ciclos de poliquimioterapia, verificando-se melhoria analítica, com quase normalização dos parâmetros hepáticos na última avaliação (em 01/2024), e boa tolerância ao tratamento.

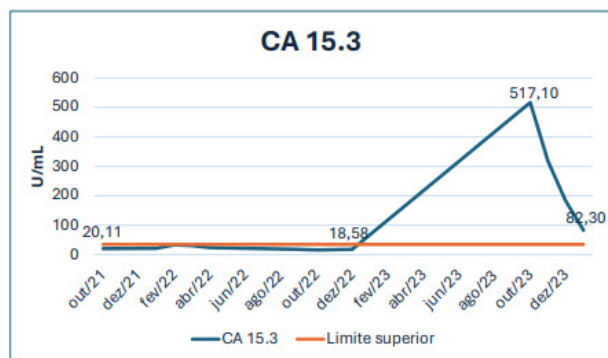
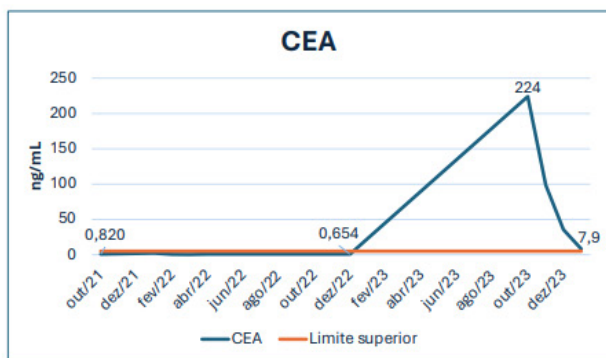
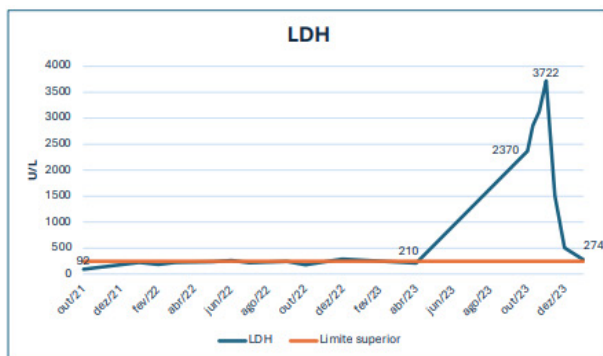
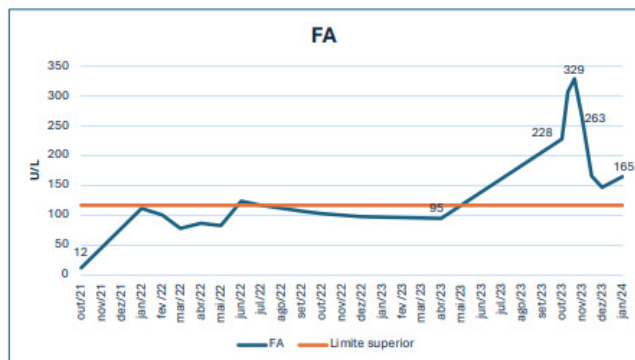
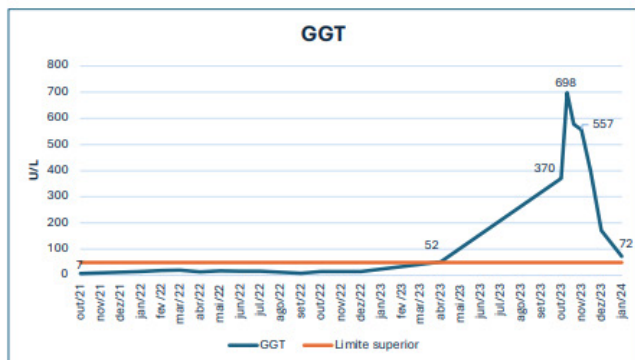
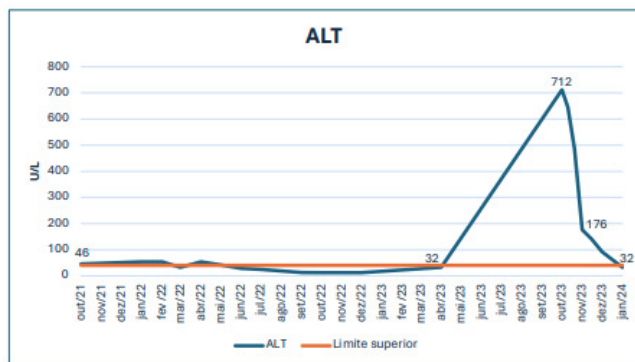
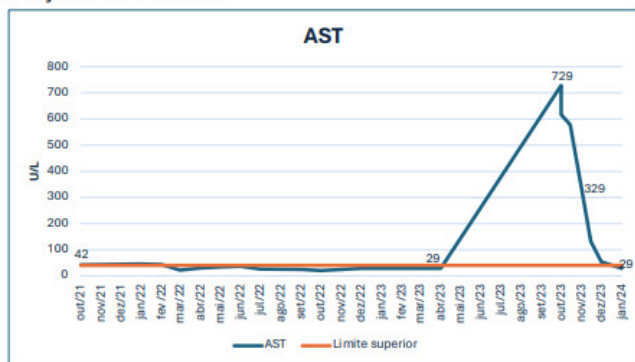
O caso apresentado é prova de que a progressão de doença é um acontecimento muitas vezes imprevisível e inevitável sendo de particular interesse destacar o curto intervalo de tempo no qual decorreu recidiva de doença com metastização e a severidade da mesma.

Um ponto de particular interesse neste caso corresponde à eleição da terapêutica mais adequada considerando não só as características do tumor, mas também da doente. Deste modo, perante um cancro da mama metastático triplo negativo, PD-L1 negativo, à luz das diferentes recomendações, doentes com crise visceral ou risco de desenvolvimento da mesma, deverão realizar poliquimioterapia em 1^ª linha. Não obstante, o início desta terapêutica, nesta doente, representa um ponto de importante discussão dada a disfunção hepática e o potencial agravamento da mesma sob Paclitaxel. Por outro lado, é, também, essencial o estabelecimento de uma boa relação médico-doente, que permita a transmissão de informação e a decisão partilhada do percurso terapêutico a tomar, consciente do possível insucesso terapêutico e complicações.

Em suma, e apesar da Oncologia Médica ser altamente protocolada este caso alerta-nos para a necessidade de atualização constante e de conhecimento detalhado dos fármacos utilizados uma vez que, face às suas toxicidades e interações, os benefícios de utilização podem não superar os riscos.

Palavras-chave: Cancro da Mama Metastático, Crise visceral

Alterações analíticas:



PO59 "A TOXICIDADE DA CURA": ESTENOSE DA OROFARINGE SECUNDÁRIA A QUIMIO-RADIOTERAPIA

Paulo De Castro¹; Hilda Marta¹; Maria Beatriz Gonçalves¹; Natacha Mourão¹; Miguel Falcão¹; Pedro Araújo Mota¹; Gil Magalhães¹; Emanuel Cadavez¹; Kátia Ladeira¹; Marta Sousa¹

1 - Unidade Local de Saúde de Trás-os-Montes e Alto Douro - ULSTMAD

Introdução: A quimio-radioterapia (QRT) é amplamente utilizada no tratamento de cancro da cabeça e pescoço (CCP), com melhoria da sobrevivência dos doentes. Contudo, está associado a várias toxicidades que afetam a qualidade de vida. Uma destas complicações é disfagia associada a estenose rádica da orofaringe (ERO). É uma condição rara com patogénese incerta, associada a fenómenos de fibrose no local de irradiação.

Caso Clínico: Mulher, 64 anos, parcialmente dependente nas AVD's, com diagnóstico de carcinoma da orofaringe p16neg cT4aN3bM0 foi proposta para QRT radical. Cumpriu tratamento por 47 dias que decorreu com razoável tolerância clínica, sem interrupções e foi colocada PEG para alimentação. Terminada a QRT, foi tentada a reintrodução gradual da alimentação oral, com apoio da consulta de nutrição, apresentando disfagia inicialmente para sólidos, evoluindo progressivamente para disfagia total cerca de 1 ano depois, com alimentação apenas possível por PEG. Realizou EDA que revelou "estenose cerrada da orofaringe com mucosa fibrótica", assumindo-se ERO secundária a QRT e propondo-se para reabilitação do reflexo de deglutição. Atualmente, doente mantém follow-up em Consulta de Oncologia bianual, e encontra-se clinicamente estável sem sinal de recidiva de doença. Apesar da reabilitação, mantém disfagia total e alimentação exclusiva por PEG, o que afeta de forma significativa a sua qualidade de vida e autonomia.

Conclusão: O doente CCP é frequentemente submetido a tratamentos agressivos que deixam sequelas e reduzem a qualidade de vida. É fundamental agir de uma forma precoce no sentido de prevenir as complicações associadas, e a ERO secundária a QRT é uma entidade à qual devemos estar atentos

Palavras-chave: Estenose Rádica, Disfagia, Cancro da Cabeça e Pescoço, Qualidade de Vida

PO60 TERAPÊUTICA PRIMÁRIA COM INIBIDOR CDK4/6 E HORMONOTERAPIA EM CANCRO DA MAMA LOCALMENTE AVANÇADO E OS SEUS EFEITOS NA MICROBIOTA INTESTINAL E INTRATUMORAL

Guilherme Vilhais¹; Diogo Alpuim Costa^{1,4}; Mário Fontes-Sousa¹; Pedro Casal Ribeiro³; Filipa Martinho⁴; Carolina Botelho De Sousa⁴; Catarina Rodrigues Santos^{4,5}; Ida Negreiros⁴; Ana Canastra⁶; Paula Borralho⁶; Ana Guia Pereira³; Cristina Marçal³; José Germano Sousa³; Renata Chaleira¹⁰; Júlio César Rocha^{2,7,8}; Conceição Calhau^{2,7,8,9}; Ana Faria^{2,8,9}

1 - Departamento de Oncologia, CUF Oncologia, Lisboa, Portugal; 2 - NOVA Medical School (NMS), Faculdade de Ciências Médicas (FCM), Universidade NOVA de Lisboa (UNL), Lisboa, Portugal; 3 - Centro de Medicina Laboratorial Germano de Sousa, Lisboa, Portugal; 4 - Unidade da Mama, CUF Oncologia, Lisboa, Portugal; 5 - Instituto Português de Oncologia de Lisboa Francisco Gentil (IPOL-FG), Lisboa, Portugal; 6 - Departamento de Anatomia Patológica, CUF Oncologia, Lisboa, Portugal; 7 - Unidade Universitária Lifestyle Medicine José de Mello Saúde by NOVA Medical School, Universidade NOVA de Lisboa, Lisboa, Portugal; 8 - CINTESIS@RISE, NOVA Medical School (NMS), Faculdade de Ciências Médicas (FCM), Universidade NOVA de Lisboa (UNL), Lisboa, Portugal; 9 - CHRC - Comprehensive Health Research Centre, NOVA Medical School/Faculdade de Ciências Médicas, Lisboa, Portugal; 10 - Departamento de Psicologia, Hospital CUF Descobertas, Lisboa, Portugal

A abordagem ao cancro da mama localmente avançado pode ser desafiante, particularmente nos tumores RH+/HER2- que classicamente apresentam taxas inferiores de resposta patológica completa com estratégias de quimioterapia neoadjuvante. O uso combinado de inibidores CDK4/6 (iCDK4/6) e hormonoterapia (HT) em diferentes *settings* conduziu à realização de ensaios clínicos com foco nesta estratégia como terapêutica primária, com resultados promissores.

Tem surgido evidência crescente quanto ao papel substancial do microbioma humano, sobretudo intestinal mas também intratumoral, na génese, diferenciação e progressão neoplásicas, sendo esta atualmente uma área emergente em oncologia.

Uma doente do sexo feminino, 67 anos, pós-menopáusica, recorreu à consulta por uma massa no sulco intermamário com 4 meses de evolução. A história médica e familiar eram inocentes. O exame físico revelou um aumento dimensional da mama direita, com uma massa infiltrativa ulcerada de aspecto multinodular no sulco intermamário e múltiplas adenopatias axilares direitas. A doente foi submetida a biópsia *core*, que confirmou um carcinoma da mama invasivo de tipo não especial, grau 2, com recetores de estrogénio (RE) de 95% e progesterona (RP) de 75%, HER2 negativo (1+) e Ki67 de 30%. A doente realizou ressonância magnética (RM) mamária que evidenciou uma lesão tumoral de 90x55x76mm ocupando a totalidade do quadrante ífero-interno da mama direita, com ulceração cutânea e invasão da parede abdominal anterior, parede torácica e quadrante ífero-interno da mama esquerda. Realizou ainda PET-FDG que revelou adenopatias axilares direitas, paraesternais esquerdas e supraclaviculares direitas, sem sinais de doença à distância. A biópsia da axila direita confirmou infiltração ganglionar por carcinoma da mama. Assim, a doente foi diagnosticada com carcinoma invasivo da mama direita de tipo não especial, Luminal B-*like*, cT4cN3M0 (estádio IIIB). Após discussão em reunião multidisciplinar (RMD), o tumor foi considerado primariamente inoperável, tendo sido proposta terapêutica sistémica com letrozol e ribociclib.

Após 6 meses de terapêutica, observou-se uma resposta clínica favorável, com desaparecimento completo da lesão vegetante no sulco intermamário, redução de 19% do tamanho tumoral em RM e diminuição marcada do perfil metabólico em PET-FDG, tendo sido proposta cirurgia com intuito curativo.

A peça operatória revelou um leito tumoral de 77x55x26mm, com infiltração muscular, adiposa, cutânea, contacto com o perióstio esternal ao nível da margem posterior e 4/11 gânglios axilares positivos para metástases. A imunohistoquímica revelou RE 50%, RP 0%, HER2 negativo (1+) e Ki67 30%. O estadiamento final foi ypT3ypN2aM0, R1. Após nova discussão em RMD, a doente foi proposta para manutenção de letrozol e ribociclib e início de radioterapia adjuvante, mas optou por suspender o ribociclib.

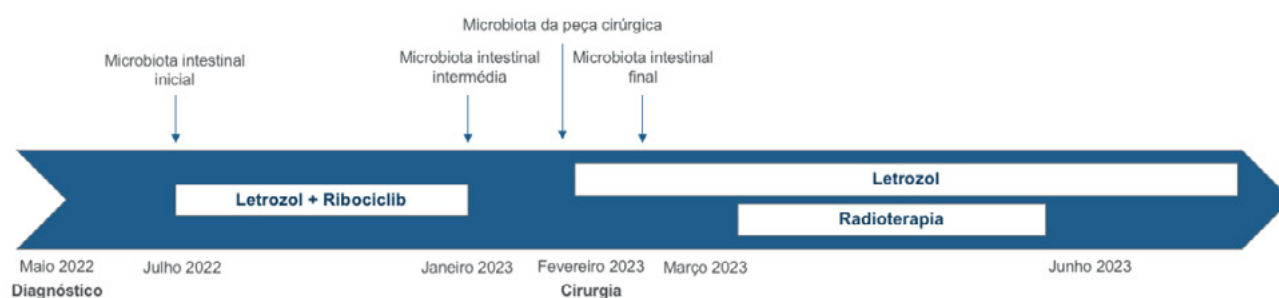
Ao abrigo de um estudo experimental, a microbiota intestinal foi avaliada ao longo do curso da doença e intervenção terapêutica (diagnóstico, após 6 meses de HT+iCDK4/6 e 1 semana após a cirurgia). Foi ainda analisada a microbiota intratumoral na peça operatória (margens e tumor residual). A análise da microbiota intestinal revelou uma transição de um perfil dominado por *Firmicutes* ao diagnóstico para *Bacteroidota* após 6 meses de terapêutica sistémica, acompanhada de perda de diversidade microbiana. A análise da peça cirúrgica revelou uma elevada dissimilaridade

entre a microbiota do tumor residual e respetivas margens, sugerindo diferentes composições microbianas. A análise das margens revelou uma distribuição microbiana mais diversa comparativamente à do tumor residual, dominada por poucas espécies, com destaque para *pneumoniae* e *vaginae*.

Este caso clínico evidencia o potencial de uma estratégia (pseudo)neoadjuvante com HT+iCDK4/6 em cancro da mama RH+/HER2- localmente avançado primariamente irressecável, um *setting* em que a evidência de alto nível é escassa. Analisando o *downstaging* clínico-patológico do tumor (cT4cN3M0 para ypT3ypN2aM0), a resposta alcançada parece mais modesta do que a assumida clinicamente e que motivou uma cirurgia com intuito R0. O facto do Ki67 ter permanecido 30% entre a biópsia e a peça constitui um fator de mau prognóstico face à evidência que associa Ki67 elevados após HT neoadjuvante a pior sobrevivência livre de recidiva e sobrevivência global. Outro aspecto interessante prende-se com a *downregulation* dos recetores hormonais após a exposição a HT, sugerindo potencial seleção *in vivo* de clones resistentes à terapêutica endócrina. A evidência sobre a utilização de iCDK4/6 em neoadjuvância é altamente aguardada. No entanto, esta abordagem levantará inúmeras questões considerando que a maioria das opções adjuvantes atualmente disponíveis foram aprovadas com base em ensaios que excluam doentes previamente tratadas com iCDK4/6, tornando assim futuras decisões de adjuvância potencialmente menos baseadas em evidência.

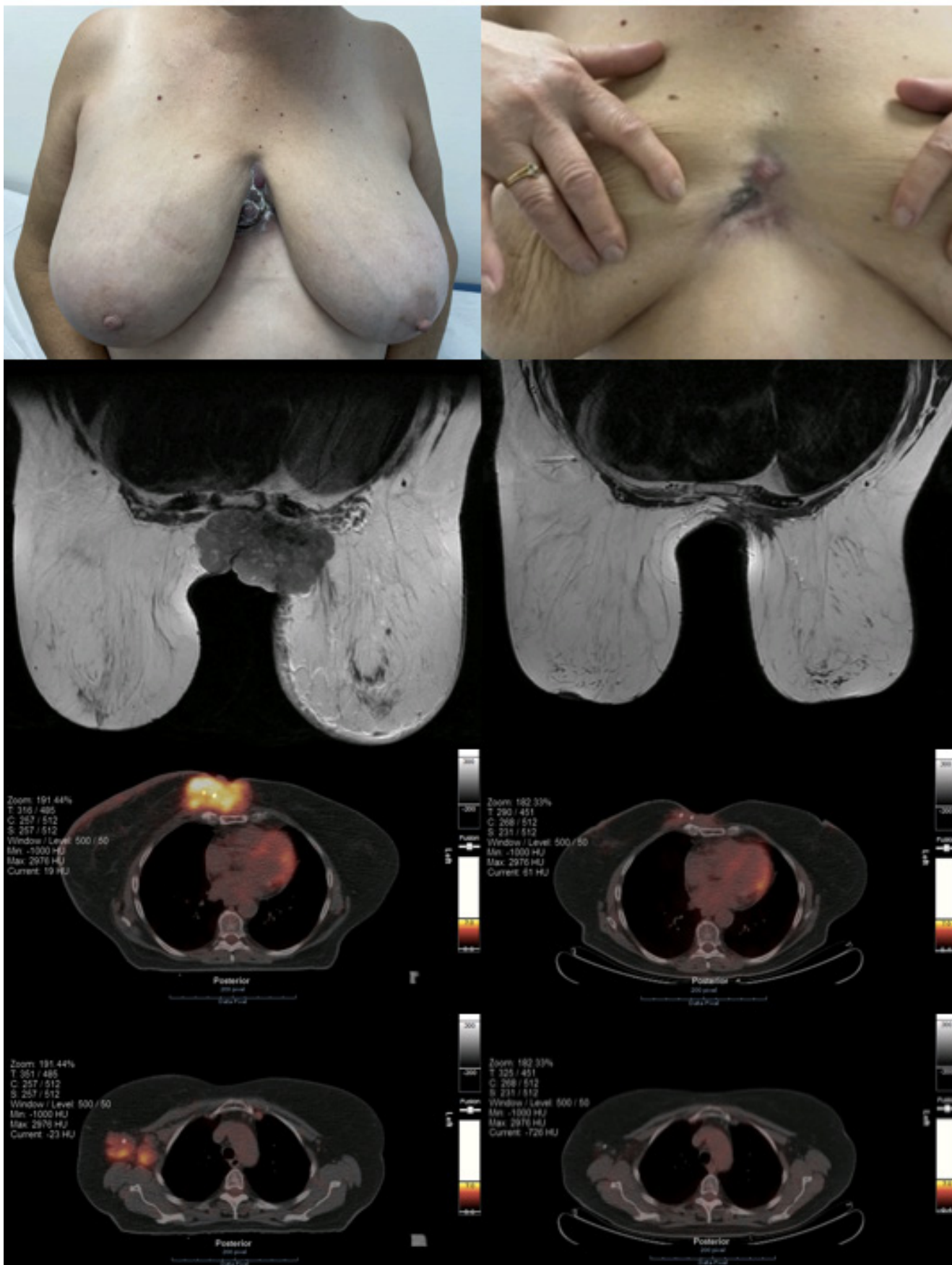
Este caso é ainda único pelos dados reportados relativos à microbiota ao longo da história da doença e estratégia terapêutica. A análise sugere um efeito modulatório ao nível da microbiota intestinal após 6 meses de HT+iCDK4/6, bem como uma diferença na composição microbiana do tumor residual e respetivas margens. Estes dados poderão motivar futuros estudos que visem compreender a relação entre estratégias terapêuticas, modulação da microbiota e *outcomes* clínicos na abordagem do cancro da mama.

Palavras-chave: cancro da mama, inibidores CDK4/6, microbiota intestinal, microbiota intratumoral, microbioma



Diagnóstico

Após 6m HT+iCDK4/6



PO61 LINFOMA B E QUISTO BRANQUIAL – DIAGNÓSTICO DIFERENCIAL?

Inês Hilário Soldin¹; Rita Novera²; Adriana Alves²; Orlando Pedro²; Virginia Soares²; André Azevedo³

1 - IPO Porto; 2 - Hospital Pedro Hispano; 3 - Centro Hospitalar Universitário de Santo António

O linfoma difuso de grandes células B é o mais frequente e apresenta-se, geralmente, como uma massa ou conglomerado adenopático de crescimento rápido. Embora agressivo, é quimiosensível.

Homem, 37 anos, antecedentes de tiroidectomia total por bócio. Aparecimento de nódulo cervical esquerdo, com crescimento lento mas sustentado, durante sete meses. Sem sintomas B, disfonia, disfagia, dispneia ou sinais inflamatórios locais. Realizada ecografia e biópsia aspirativa sugestivas de quisto branquial. Proposta exérese cinco meses após o diagnóstico, mas achados intra-operatórios sugestivos de conglomerado adenopático. Realizada biópsia incisional. Histologia a favor de linfoma difuso de grandes células B. Perfil imunocitoquímico com positividade para CD10, CD20, BCL2, BCL6 e negatividade para CD3, CD5, CD30, CKAE1/AE3. Ki67 60%. LDH 234U/L, sem outras alterações analíticas. Tomografia computadorizada (TC) cervical-toraco-abdómino-pélvica de estadiamento com massa heterogénea de 89x68x49mm, com áreas de necrose. Sem hepatomegalia ou esplenomegalia. Fez PET-18FDG que não mostrou fixação noutras regiões para além do conglomerado conhecido. Biópsia medular inocente. Assim, estadio I-X, R-IPI 1 pela LDH (OS 82%; PFS 85%). Iniciou tratamento com R-CHOP, do qual completou seis ciclos, com tolerância. Primeira avaliação de resposta ao tratamento com TC após quarto ciclo a evidenciar diminuição significativa das dimensões da massa cervical esquerda, à data com 26x14x48mm. No final do tratamento realizado PET, que evidenciou resposta metabólica completa. Encontra-se atualmente em programa de vigilância, assintomático.

Num doente jovem, deve sempre existir um elevado índice de suspeita para a doença linfoproliferativa quando uma massa cervical apresenta crescimento exponencial. Inclusive na ausência de sintomas constitucionais, diagnósticos menos graves devem ser de exclusão.

Palavras-chave: Linfoma não Hodgkin, Quisto branquial, R-CHOP, Resposta completa

PO62 APRESENTAÇÃO ATÍPICA DE UM CANCRO DO PULMÃO: A PROPÓSITO DE UM CASO CLÍNICO

Joana Basílio Leite¹; Marta Vilaça¹

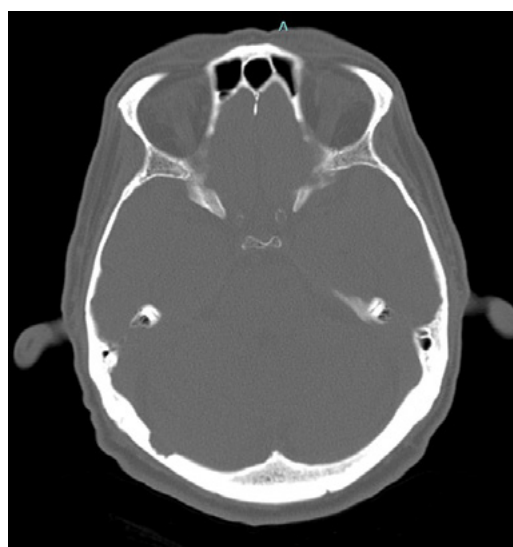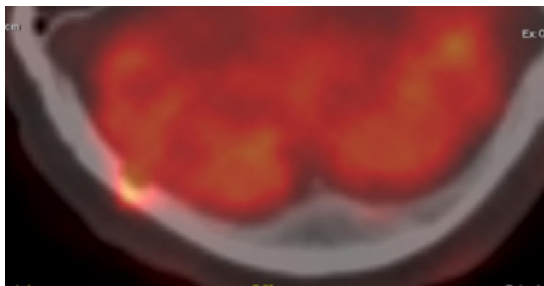
1 - Unidade Local de Saúde de Matosinhos

O carcinoma não pequenas células do pulmão representa a maioria dos casos de neoplasia pulmonar. Atualmente, continua a ser uma entidade com diagnóstico muitas vezes tardio e consequentemente em fase avançada com metastização. A cefaleia enquadra-se nos múltiplos sintomas de apresentação de doença metastizada, nomeadamente cerebral e leptomenígea, sendo que a metastização leptomenígea é rara e com muito mau prognóstico.

Doente de 73 anos, ECOG 1, ex-fumador há 20 anos de 25 UMA, que recorre ao SU por cefaleia intensa de novo, fronto-parietal, que o acorda no período noturno. Quando questionado refere também anorexia com perda ponderal de 6 kg em 2 meses e astenia. Realizou TC cerebral sem alterações descritas, sendo que no decorrer do estudo realizou TC torácica a revelar nódulo sólido com cavitação central com 16 mm no lobo inferior esquerdo pulmonar, com adenomegalias heterogéneas no hilo e mediastino. O estudo anatomo-patológico de biópsia brônquica esquerda revelou carcinoma não pequenas células pouco diferenciado, de tipo não escamoso, TTF1-, P40-, PD-L1 30-40%, com NGS sem alvos terapêuticos. Para completar estudo, realizou PET-CT que realçou massa pulmonar para-hilar esquerda com aparente invasão do território da JAP, mas sem aparente invasão brônquica, com cerca de 62x36 mm no plano axial, SUV máx de 17.4, lesão nodular no segmento superior do LI do pulmão esquerdo, em situação justapleural, compatível com metástase; volumosas adenopatias para-aórtica esquerda / subaórtica compatíveis com metastização ganglionar metabolicamente ativa; e realçando ainda lesão lítica na calote craniana, nomeadamente na região occipital direita, com SUV máx de 7.6, suspeita de lesão secundária. Na avaliação cerebral, a RMN descreve imagem tecidual ovalada, com cerca de 6.3 x 3.1mm de maiores diâmetros no plano axial, aparentemente extra-axial, procidente na tábua interna occipital direita, com sinal sobreponível ao do parênquima encefálico e discreto realce após a administração de contraste. Face às características da lesão em associação à clínica do doente, realizou punção lombar, cuja pesquisa de anticorpos onconeuronais no LCR foi negativa, o que torna a hipótese de carcinomatose leptomenígea menos provável.

Com este caso pretende-se demonstrar uma apresentação atípica de metastização de carcinoma não pequenas células do pulmão, e da importância dos exames de imagem para o estadiamento completo de doença neoplásica.

Palavras-chave: Cancro do pulmão, Metastização, Carcinoma não pequenas células



PO63 GIST IN CASE - UM CASO CLÍNICO

Sara Melo¹; Gonçalo Cunha¹; Benilde Barbosa²; José Moura²; Lèlita Santos²

1 - Instituto Português de Oncologia de Coimbra Francisco Gentil EPE; 2 - Centro Hospitalar e Universitário de Coimbra

Os tumores estromais gastrointestinais (GIST) são tumores raros, sendo a sua segunda localização mais frequente o intestino delgado. O seu diagnóstico definitivo é histológico, através de avaliação imuno-histoquímica e estudo mutacional dos genes KIT/PDGFR.

Mulher, 50 anos, saudável, em estudo por anemia microcítica e hipocrômica (Hb 6.4g/dL) com necessidade transfusional de repetição. Quadro clínico subjacente de astenia, anorexia, perda ponderal de 12%, hipersudorese nocturna com 2 meses de evolução. Ao exame objetivo, massa na fossa ilíaca esquerda, volumosa, não móvel, indolor. Realizou estudo por TC abdominal com presença de lesão expansiva (15x16x8.5cm) no quadrante inferior esquerdo do abdómen, de contornos lobulados, com algumas calcificações - compatível com GIST". Estudo endoscópico sem alterações - assume-se lesão subepitelial. Opta-se pela realização de biópsia aspirativa, com resultado histológico congruente. Por massa sem claros planos de clivagem, opta-se por protelar cirurgia. Intercorrência com anemia grave (HB 2.6 g/dL), com necessidade de internamento para suporte transfusional, secundária a hemorragia digestiva ativa. Realização de intervenção cirúrgica urgente, com remoção total da massa, sem intercorrências. Neste momento, a doente encontra-se estável, tendo sido proposta para imunoterapia com Imatinib adjuvante, estando a cumprir com boa tolerância. Como efeito secundário, apenas refere náuseas (G1), com melhoria após instituição de antiemético fixo. Realizada PET com FDG-F18 de controlo a 11/2023, sem presença de lesões de alto grau metabólico em atividade. Aguarda estudo mutacional do gene C-kit/PDGFR.

Com este caso clínico pretende-se demonstrar não só a importância de uma abordagem célere a quando presença de GIST, como da indicação para realização de biópsia em tumores sem afeção da mucosa intestinal.

Palavras-chave: GIST

PO64 TUMOR DE CÉLULAS GERMINATIVAS DO MEDIASTINO - QUANDO O RARO É O DIAGNÓSTICO

Diogo Lopes¹; Maria Vilela¹; Barbara Campos¹; Maria Pereira¹; Marta Viana¹; Cristiana Martins¹; José Miguel Rocha¹; Ana Sá¹; Vanessa Palha¹; Jorge Rodrigues¹; Narciso Oliveira¹; Teresa Pimentel¹; Catarina Portela¹

1 - Hospital de Braga

Os tumores de células germinativas (TCG) são neoplasias raras, mas são um dos diagnósticos oncológicos mais frequente entre os adolescentes e jovens adultos do sexo masculino. Quando a apresentação do primário ocorre em localização extragonadal, o retroperitoneu, o mediastino anterior e a glândula pineal destacam-se como os principais locais anatómicos. Em particular, os TCG do mediastino anterior (TCGMA) representam uma entidade ainda mais rara, compreendendo aproximadamente 1-3% de todos os TCG.

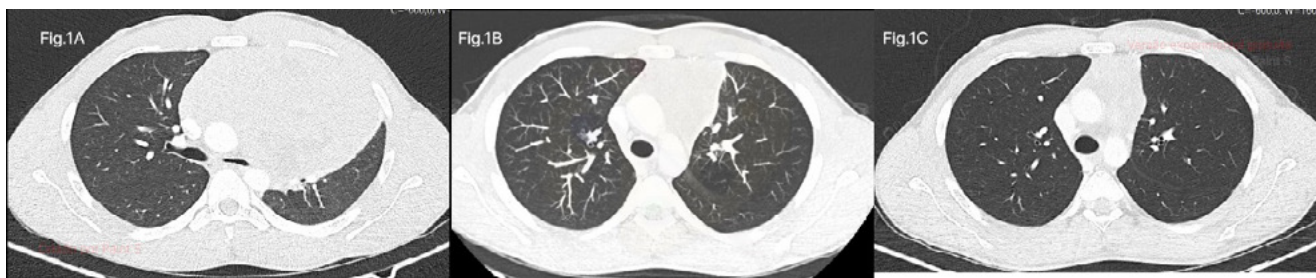Doente do sexo masculino de 21 anos de idade, autónomo, sem antecedentes de relevo. Recorreu ao serviço de urgência por queixas de pieira, dor retroesternal esporádica, com um mês de evolução, associado a astenia, bem como tosse não produtiva de predomínio noturno, ortopneia e diaforese vespertina nas últimas duas semanas. No exame físico destacava-se a presença de adenomegalias infra-centimétricas palpáveis na região supraclavicular esquerda, sem outras alterações de relevo, incluindo na palpação testicular. Pelas queixas respiratórias, realizou radiografia torácica que evidenciou alargamento do mediastino, pelo que foi solicitada uma tomografia computadorizada torácica que confirmou a presença de uma volumosa massa (15 x 10 cm – Fig1.a) no mediastino anterior, lateralizada à esquerda, a condicionar desvio das estruturas vasculares. Neste contexto, foi admitido ao internamento para estudo etiológico. Realizou biópsia transtorácica, cujo estudo anatomopatológico revelou tratar-se de um seminoma. Adicionalmente, realizou uma ecografia testicular e escrotal, que demonstrou um parênquima testicular bilateral heterogéneo, pela presença de incontáveis microcalcificações, em relação com microlitíase testicular, sem outras alterações. Os marcadores tumorais, nomeadamente a alfa-fetoproteína, a beta-hCG e a LDH, foram negativos. A RMN-CE e os restantes exames de estadiamento não evidenciaram alterações a valorizar. Após discussão em consulta de grupo multidisciplinar, decidido iniciar quimioterapia com protocolo BEP (bleomicina, etoposido e cisplatina) x 4 ciclos.

A reavaliação imagiológica após o 2º e 3º ciclos (Fig.1B e Fig.1C), demonstrou uma redução volumétrica substancial e progressiva da massa tumoral mediastínica, tendo completado o 4º ciclo de tratamento, sem intercorrências, com benefício clínico (resolução das queixas respiratórias).

Apesar de representar uma entidade rara, os TCGMA devem ser considerados no diagnóstico diferencial em doentes com massas mediastínicas em estudo. A sintomatologia associada resulta do alargamento do mediastino e da compressão dos órgãos adjacentes pela massa tumoral. Mesmo que não existam queixas testiculares, é fundamental a realização de um exame físico completo.

Até ao momento, a abordagem terapêutica recomendada deste grupo de neoplasias envolve a utilização de protocolos de quimioterapia, com esquemas terapêuticos à base de cisplatina. A realização de cirurgia para resseção de doença residual mediastínica, após a quimioterapia, deve ser alvo de discussão multidisciplinar prévia, realçando-se a importância da referenciação a centros especializados nos casos de TCGMA.

Palavras-chave: Seminoma, Tumor de células germinativas



PO65 CARCINOMATOSE LEPTOMENINGEA NO CANCRO DA MAMA-UM DESAFIO DA PRÁTICA CLÍNICA

Mafalda Costa¹; Joana Leite¹; Catarina Lopes Fernandes¹; Diogo Silva¹; Marta Vilaça¹; Alexandra Mesquita¹; Mónica Pinho¹; Matilde Salgado¹

1 - Hospital Pedro Hispano, ULSM

A carcinomatose leptomenígea é muitas vezes subdiagnosticada na prática clínica devido à heterogeneidade de sintomas e dificuldade diagnóstica. O tratamento representa um desafio e o prognóstico é reservado, com uma sobrevida mediana de 6-8 semanas na ausência de tratamento.

Senhora de 56 anos, diagnosticada em 2016 com carcinoma lobular invasor da mama direita, luminal B, ypT2N2R0, com recidiva de doença ao 6^a ano de hormonoterapia. Durante tratamento paliativo com hormonoterapia e palbociclib, apresentou clínica de cefaleia, vômito, cervicalgia e edema papilar bilateral compatível com hipertensão intracraniana, com suspeita de carcinomatose leptomenígea confirmada por citologia. Foi proposta para QT com CMF (por recusa de esquema alopeciantes) e RT cerebral holocraneana com resolução da êmese e do edema papilar. Por progressão peritoneal e óssea ao fim de 6 ciclos, foi alterado tratamento para 4^a linha com vinorelbina. Após 5 meses do diagnóstico de carcinomatose leptomenígea, mantinha ECOG PS 1 e resolução da clínica e do edema papilar. No entanto, ao fim de 4 ciclos de vinorelbina com reaparecimento dos sintomas com intensificação da cefaleia e agravamento do estado geral, tendo falecido 7 meses após diagnóstico de carcinomatose leptomenígea.

Senhora de 56 anos, submetida em 2017 a mastectomia radical esquerda por carcinoma lobular invasor, luminal B, pT3N3M0R0, realizou QT e HT adjuvantes. Durante o 5^o ano de HT desenvolveu cefaleias e alterações visuais com detecção de hipertensão intracraniana e necessidade de realizar shunt ventrículo-peritoneal pela refractoriedade do quadro.

Assumido diagnóstico de carcinomatose leptomenígea dada clínica e RMN cerebral sugestivas, apesar de citologia negativa. Confirmada metastização no cólon ascendente por biópsia representativa de metástases de carcinoma lobular da mama com recetores de estrogénio negativo e HER 2 negativo por SIHS. Iniciou quimioterapia paliativa com carboplatina e gemcitabina, evoluindo com melhoria progressiva da acuidade visual e do edema papilar, no entanto, ao fim de 7 ciclos com progressão clínica e toxicidade hematológica persistente com alteração de tratamento para 2^a linha com capecitabina 1250mg/m², com boa tolerância e resposta ao tratamento. Por progressão de doença peritoneal e óssea alterado tratamento ao fim de 11 ciclos para 3^a linha com Sacituzumab Govitecan 10 mg/kg tendo completado apenas 2 ciclos, suspenso por agravamento clínico, acabando a doente por falecer 17 meses após diagnóstico de carcinomatose leptomenígea.

O cancro da mama está entre os cancros mais comumente associados a carcinomatose leptomenígea, sendo maior o risco nos tumores triplo negativo e subtipo lobular.

As recomendações actuais da abordagem da carcinomatose leptomenígea baseiam-se maioritariamente em séries de caso e opiniões de experts na área, sendo escassa a evidencia científica neste grupo.

Palavras-chave: carcinoma da mama, carcinomatose leptomenígea

PO66 UMA APRESENTAÇÃO ATÍPICA DE CARCINOMA DA MAMA

Isabel Vieira Fernandes¹; Gonçalo Varela Cunha¹; Marta Serafim Gonçalves¹; Maria Isabel Pazos¹; Alda Tavares¹; Tatiana Cunha Pereira¹; Sara Póvoa¹; Ana Rita Garcia¹; Teresa Carvalho¹; Pedro Madeira¹; Sofia Broco¹; António Pêgo¹; Gabriela Sousa¹

1 - Instituto Português de Oncologia Francisco Gentil - Coimbra

O cancro da mama é o tipo de cancro mais comum nas mulheres, com maior risco naquelas com mais de 60 anos. A metastização cerebral, óssea, pulmonar e hepática é frequente, associando-se a casos de doença mais avançada e, muitas vezes, já presente ao diagnóstico. Apresenta-se um caso de apresentação atípica desta doença.

Mulher de 68 anos, não fumadora e sem antecedentes pessoais ou familiares de relevo, apresenta quadro de ataxia da marcha com 3 semanas de evolução. Documentada uma lesão cerebral ocupante de espaço na tomografia computadorizada (TC) crânioencefálica, centrada à região periventricular frontal à direita, com cerca de 33 mm de maior diâmetro, e com edema perilesional. Não foram documentadas alterações ao exame objetivo, nomeadamente à palpação mamária ou de cadeias ganglionares, nem lesões melanocíticas suspeitas. Bom desempenho funcional (ECOG PS 1). Realizou TC torácica, abdominal e pélvica que identificou lesão nodular sólida no rim direito com cerca de 25mm, que foi biopsada e revelou adenoma metanéfrico. Realizou, ainda, mamografia e ecografia mamária - sem alterações suspeitas, BI-RADS 2 -, estudos endoscópicos sem alterações de relevo e tomografia por emissão de positrões que identificou, além da lesão cerebral, adenopatias sugestivas de metástases ganglionares, nomeadamente na região latero-cervical esquerda, supraclavicular e ilíaca. Avaliada por Imagiologia que considerou que as adenopatias não eram acessíveis para biópsia. Após 37 dias de internamento e estudo, dado tratar-se de lesão única e sem identificação de tumor primário, o caso foi discutido novamente com Neurocirurgia e decidido exérese da lesão cerebral. O estudo anatomopatológico documentou metástase cerebral de carcinoma invasor mamário, de nenhum tipo específico, com recetores HER2 positivo, e com expressão de EMA, CK8/18 e GATA-3, e ausência de expressão de recetores hormonais. Infelizmente a doente apresentou agravamento do estado geral no pós-cirúrgico, tendo falecido, impossibilitando investigação mais detalhada face a estudo histológico e também início de terapêutica adequada.

O diagnóstico de doença neoplásica através das suas lesões metastáticas é frequente, porém, a impossibilidade de deteção da lesão primária dificulta quer a abordagem diagnóstica, quer a oportunidade de tratamento. De facto, a apresentação descrita no caso referida é rara, e foi um desafio à orientação da doente. Uma anamnese cuidada e investigação etiológica pormenorizada são fatores-chave para o diagnóstico.

Palavras-chave: carcinoma, mama, metastização

PO67 ADDRESSING TREATMENT RESISTANCE IN A COMPLEX MELANOMA CASE

Tiago Pina Cabral¹; José Pereira¹; Margarida Lagarto¹; Maria Abreu¹; Marta Dorey¹; Pedro Frazão¹; Helena Miranda¹; Ana Martins¹; Vanessa Branco¹; Tania Duarte¹

1 - Centro Hospitalar Lisboa Ocidental

The presence of Central Nervous System (CNS) metastatic disease remains a challenge in the management of melanoma, being this a key factor in rapidly progressive and high mortality disease. New therapeutic approaches, immunotherapy, and target therapy have become the best of care approach to date. However, insights into the heterogeneous behavior of this disease have prompted to the importance of breaking conventional treatment patterns, emphasizing the critical need for a deeper understanding of its molecular mechanisms, cellular environment, and the exploration of innovative therapeutic approaches. A 27-year-old healthy male with no familial medical history presented with a rapid growth of a congenital nevus located on the right dorsal region. Within two weeks of the initial assessment in December 2021, surgical excision of the lesion was performed, revealing a malignant nodular melanoma 1mm from the lateral margin and in direct contact with the deep margin. Subsequent evaluations included axillary staging US, which identified the presence of metastasis in the right axilla, necessitating surgical removal with margin enlargement. Final staging determined the diagnosis as pT4b pN2 (3 out of 7 positive LN). No distant metastasis in PET-CT. Genomic analysis revealed a BRAF mutation. Following surgical intervention, adjuvant therapy consisted of Pembrolizumab 400mg every six weeks for a total of nine cycles, per patients' preference. Two months after the C9, the patient exhibited a single palpable nodular lesion confirmed by biopsy. No distant metastasis in PET-CT. Surgical re-excision was performed, followed by adjuvant radiotherapy. Due to recurrent fever, a PET-CT was conducted two months later identifying multiple metastatic lesions in the skin, lymph nodes, liver, peritoneum, muscle, and bone. In February 2023, 1st line therapy was initiated with Encorafenib and Binimetinib SD, with observed Grade 1 alopecia, Grade 1 diarrhea, and Grade 2 anemia as adverse events. Response evaluation in April 2023 revealed a complete radiological response, accompanied by a substantial reduction in lactate dehydrogenase (LDH) levels from 1100 UI/L in Cycle 1 to negative values in Cycle 3. Clinical, laboratory, and radiological assessments remained stable until July 2023, when the patient presented with severe headaches and cortical blindness. Suspicious MRI and present carcinoma cells in CNS fluid proved meningeal carcinomatosis. High-dose corticosteroid therapy was promptly initiated. Rapid clinical deterioration with terminal coprophagy prompted a decision for best supportive care. The patient died two weeks after progression.

The management of melanoma with leptomeningeal metastatic disease still presents a clinical challenge. In recent years, the introduction of novel therapeutic approaches, including immunotherapy and targeted therapy, have significantly advanced the care provided to these patients. One of the central themes in understanding melanoma with CNS metastasis is its heterogeneous behavior. This manifests in various ways, including variations in the genetic and molecular profiles of tumors, the dynamics of tumor microenvironments, and patient responses to treatment. These diversities have led to the realization that a one-size-fits-all treatment approach is inadequate. Instead, tailored, and subgroup therapies should be explored to address the unique characteristics of these cases. A deeper understanding of the molecular mechanisms underlying melanoma metastasis to the CNS is crucial. Molecular profiling and genomic studies have revealed insights into the genetic alterations and signaling pathways involved in disease progression, including PHGDH, STAT3, CXCR3, PPAR γ , A β , PI3KAKT, and oxidative phosphorylation. Specific molecular targets can guide the development of targeted therapies. Additionally, exploring the role of the blood-brain barrier and the CNS microenvironment in facilitating or hindering metastasis is vital for the development of treatments that can effectively penetrate and act within the CNS. Tough Checkmate 204 support 1st first-line use of nivolumab/ipilimumab in asymptomatic disease, symptomatic patients and leptomeningeal disease remain difficult to treat. Challenges such as immune checkpoint blockade resistance and limited penetration of therapeutic agents into the CNS need to be addressed. Managing aggressive melanoma with CNS metastasis necessitates interdisciplinary collaboration among oncologists, neurosurgeons, radiologists, palliative care, and researchers. The multidisciplinary approach allows for comprehensive patient care, combining systemic treatments with localized interventions when required.

The management of MM with CNS disease is a complex and evolving field. While immunotherapy and targeted therapy have revolutionized treatment, the heterogeneous nature of the disease and the challenges posed by the CNS environment require further exploration. A deeper understanding of molecular mechanisms, innovative therapeutic strategies, and interdisciplinary collaboration are essential for improving patient outcomes. Continued research efforts are paramount in addressing the unique complexities of this aggressive form of melanoma.

Palavras-chave: MELANOMA, treatment resistance, CNS evasion

PO68 UM CASO DE SCLC – VENCER AS PROBABILIDADES

Gregória Maria Baió¹; Maria Bairos Menezes¹; Inês Dunões¹; Inês Rocha T. Bastos¹; Alicia Oliveira¹; Rui Dinis¹

1 - Unidade Local de Saúde Alentejo Central - Hospital de Évora

O cancro de pulmão de pequenas células (SCLC) constitui a forma mais agressiva de cancro de pulmão, corresponde a 15% dos casos. Frequentemente associado ao tabagismo e elevada taxa de mortalidade. Representam fatores de mau prognóstico perda ponderal, idade avançada, fragilidade, aumento da lactato desidrogenase e hiponatremia.

Doente do sexo masculino, 53 anos de idade, ECOG PS 0, pedreiro de profissão, fumador ativo (50 UMA), inicia quadro de tosse produtiva por vezes hemoptóica, dor torácica e perda ponderal não quantificada. Realizou uma tomografia computadorizada toraco-abdomino-pélvica onde se documentam adenopatias mediastínicas e no hilo esquerdo bem como lesões nodulares no lobo inferior esquerdo (LIE) a maior cavitada e com 3cm de diâmetro. A posterior, broncofibroscopia com biópsia permitiu o diagnóstico de SCLC (positividade para citoqueratinas AE1/AE3, 8/18, CD56 e TTF1 (focal) e negatividade para sinaptofisina e cromogranina A). Sem alterações nos restantes exames de estadiamento, assim T4 N2 M0, estadio IIIB. Após discussão multidisciplinar iniciou quimiorradioterapia (QRT) concomitante com cisplatina/etoposídeo com boa tolerância. Imagiologicamente com redução da lesão cavitada e restantes lesões sobreponíveis e redução da adenomegalias. Por resposta parcial ao tratamento foi iniciado radioterapia cerebral profilática sem intercorrências. Controlos imagiológicos subsequentes, a evidenciar contínua redução e desaparecimento da lesão cavitada e das restantes lesões nodulares bem como ausência de adenomegalias. Dois anos após o diagnóstico, o doente encontra-se clinicamente bem e imagiologicamente sem evidência de doença.

O SCLC é habitualmente sensível à QRT numa fase inicial contudo, os mecanismos de resistência que se instituem favorecem a rápida progressão da doença e justificam a baixa sobrevida global a 5 anos. No entanto, no presente caso o doente apresentou uma resposta inicial parcial, mas os efeitos da QRT mantiveram-se após o seu término.

Palavras-chave: SCLC, tabagismo, sobrevivência, resposta

PO69 CANCRO DA MAMA RH+/HER2+ COM LONGA SOBREVIDA – UM CASO DE SUCESSO

Inês Bastos¹; Maria Baió¹; Mariana Inácio¹; Maria Menezes¹; Alicia Oliveira¹; Rui Dinis¹; Inês Dunões¹

1 - Hospital Espírito Santo Évora

A proteína HER2 é expressa nas células mamárias, promovendo o seu crescimento. Este tipo de cancro evidencia uma capacidade de crescimento e metastização, nomeadamente cerebral, que antes das terapêuticas alvo tinha resultados muito parcos. Com o desenvolvimento de terapêuticas dirigidas anti-HER2, foi possível aumentar a sobrevida com qualidade de vida e este feito permitiu a sequenciação terapêutica. Doente do sexo feminino, 58 anos, ECOG 0, com cancro da mama RH+/HER2+ diagnosticado no final de 2014. Identificada, em TC TAP, metastização hepática, óssea e pleural inicial. Iniciou quimioterapia com paclitaxel semanal e trastuzumab e foi associado denosumab, durante 6 meses. Após este período e por ter excelente resposta clínica e imagiológica foi iniciada manutenção com trastuzumab e denosumab e foi associado letrozol, que cumpriu até 2019, sem evidência de doença. Por evidência de progressão de doença óssea da coluna dorsal, iniciou TDM1 + Denosumab, no terceiro trimestre de 2019, que cumpriu até 2023, com excelente tolerância. Em Julho de 2023 por progressão de doença óssea e pulmonar evidenciada em TC TAP, foi iniciado Trastuzumab + Deruxtecan, que se mantém à data de hoje com excelente resposta e evidência de resposta completa. No caso dos cancros da mama avançados RH+/HER2+, a terapêutica com anti-HER2 trastuzumab associado a quimioterapia constitui a primeira linha terapêutica, contudo a associação de duas terapias anti-HER2 com hormonoterapia também deve ser considerada no controle de doença. O presente caso é um exemplo de patologia neoplásica em estadio avançado, tipo RH+/HER2+ com longa sobrevida e qualidade de vida sendo um caso de sucesso tendo em conta a sobrevida de cerca de 10 anos após o diagnóstico.

Palavras-chave: Cancro mama; RH+/HER2+; Sobrevida

PO70 CANCRO DA MAMA E A VARIANTE PATOGENÉTICA BRCA2 – A PROPÓSITO DE UM CASO CLÍNICO

Gregória Maria Baió¹; Maria Bairos Menezes¹; Inês Dunões¹; Inês Rocha T. Bastos¹; Alicia Oliveira¹; Rui Dinis¹

1 - Unidade Local de Saúde Alentejo Central - Hospital de Évora

A incidência de cancro da mama tem aumentado mundialmente, representa o cancro mais comum no sexo feminino e, é a segunda causa de morte neste grupo. O cancro de mama associa-se a diversos fatores de risco modificáveis e não modificáveis, no qual se inclui as mutações genéticas, representam 10% dos casos. As mutações genéticas mais comuns são associadas aos genes BRCA 1 e 2 e conferem um risco aumentado de cancro da mama.

Doente do sexo feminino, 56 anos de idade, ECOG PS 0, portadora da variante patogénica em heterozigotia, no gene BRCA2 c67+2T>C, diagnosticada em 2012 com carcinoma intraductal de grau intermédio com recetores hormonais positivos, pTIsN0sM0, tendo sido submetida a mastectomia simples à esquerda com reconstrução imediata e completado 5 anos de tamoxifeno sem evidência de recidiva de doença. Em 2021 é novamente diagnosticada com carcinoma ductal invasivo na mama direita de grau intermédio com recetores de estrogénio positivos e recetores de progesterona e HER2 negativos com Ki67 60%. Dos exames de estadiamento, adenomegalias múltiplas e metastização óssea a nível de D3, D6 e sacro. Iniciou quimioterapia (QT) com 4 ciclos de doxorrubicina e ciclofosfamida seguidos de 4 ciclos de docetaxel concomitante com prevenção de fraturas ósseas com ácido zolendronico. Após término da QT e pelo status BRCA2 iniciou olaparib, em tomografia por emissão de positrões (PET) de reavaliação ó meses evidência de boa resposta clínica, persistindo 2 gânglios bronco-hilares e captação inflamatória da mama, foi proposta cirurgia, mas protelou. Em PET de reavaliação aos 11 meses de olaparib manutenção da resposta óssea e ganglionar, mas com novos focos mamários. Realizou radioterapia externa cerca de 25 sessões numa dose de 50Gy, manteve olaparib. Por queixas algicas intensas realizada cintigrafia óssea sugestiva de metastização óssea extensa, tendo sido proposta para inibidor de ciclina e radioterapia antiálgica.

Doentes portadores da mutação BRCA são elegíveis a terapêutica com inibidores da PARP que se associa a uma melhor sobrevida livre de progressão e qualidade de vida, no entanto não existem diferenças a nível de sobrevida global. No presente caso, apesar da boa resposta inicial à terapêutica com olaparib a doente volta a apresentar importantes sinais de progressão doença, com impacto no seu bem-estar.

Palavras-chave: cancro da mama, BRCA2, olaparib

PO71 UMA RESPOSTA DISSOCIADA – UM CASO DE ADENOCARCINOMA DO PULMÃO METASTÁTICO

João Lobato Da Rosa¹; Andreia Chaves¹; Rita Freitas¹


1 - Hospital Prof. Doutor Fernando Fonseca

O cancro do pulmão é a segunda doença oncológica com maior incidência, sendo a principal causa de morte por cancro nos dois géneros. Cerca de 80% de todos os cancros do pulmão são cancro do pulmão de não pequenas células e, destes, cerca de metade apresenta metástases à data de diagnóstico. Nestes casos, a sobrevida aos 5 anos é de 5.6 e 8.4% em homens e mulheres, respetivamente. O tratamento visa aumentar a esperança média de vida, enquanto mantém ou aumenta a qualidade de vida.

Homem, 56 anos. PS ECOG 0. Com exposição ocupacional a vapores (de água e produtos químicos), utilizando protecção para o desempenho destas funções. Hábitos tabágicos (50UMA) e hiperplasia benigna da próstata. No contexto de dor na região sacroilíaca após acidente de trabalho, realizou ressonância magnética (RM) da coluna lombar que identificou lesão expansiva no osso ilíaco esquerdo. Para esclarecimento da lesão realizou tomografia computadorizada (TC) que mostrava lesão lítica na asa ilíaca esquerda com 4cm, que determinava destruição da cortical óssea, com natureza neoformativa admitindo-se secundarismo. Neste contexto, realizou TC tóraco-abdomino-pélvica, que identificou nódulo no hilo pulmonar direito e outro nódulo justapleural no lobo inferior direito com 14mm contornos espiculados e características suspeitas, uma lesão hipodensa subcapsular no lobo hepático direito e uma adenopatia retroperitoneal na região retrocava com 25mm. Foi realizada biópsia da lesão osteolítica do ilíaco esquerdo com perfil imunohistoquímico que sugeria o diagnóstico de adenocarcinoma do pulmão (CK7+TTF1+, AE1/AE3 +/-, CK20 -, PDL-1 1-50%). Não foi feito estudo molecular por amostra insuficiente. Foi feita biópsia líquida onde se identificou mutação do exão 2 do gene KRAS. Realizou RM crânio-encefálica com ausência de anomalias da intensidade do sinal nos diferentes parênquimas encefálicos nas várias ponderações utilizadas. O caso foi discutido em reunião multidisciplinar, optando-se pela realização de tomografia por emissão de positrões com flúorodesoxiglicose (PET-FDG) com lesão no lobo inferior direito com 14mm, lesão ganglionar ao nível de L1-L2 e retrocaval, lesão hepática subcapsular direita e lesão na asa do ilíaco esquerdo. Por manutenção das queixas algícas, o doente realizou curso de radioterapia com melhoria. Tratando-se, portanto, de um adenocarcinoma do pulmão estágio IV com PD-L1 intermédio, foi proposto para quimioterapia com carboplatina e pemetrexed, em combinação com imunoterapia com pembrolizumab; além disso iniciou ácido zoledrónico a cada 28 dias. Após 3 ciclos de tratamento, em reavaliação por PET-FDG observou-se resposta dissociada com aumento da lesão hepática subcapsular direita. O caso foi rediscutido em reunião multidisciplinar, admitindo-se oligoprogressão. Nesta altura, apresentava queixas algícas ao nível do ilíaco esquerdo e do hipocôndrio direito. Assim, após 4 ciclos de quimioterapia e imunoterapia em combinação, optou-se por realizar tratamento de manutenção e radioterapia paliativa nas lesões hepática subcapsular e ilíaca direita. Em nova reavaliação por PET-FDG, após 7 ciclos do esquema de manutenção e radioterapia, observou-se resposta metabólica parcial muito boa sobre as lesões irradiadas, sem aumento das restantes. Manteve esquema de manutenção e, ao 15º ciclo, realizou PET-FDG constatou-se aparecimento de duas novas lesões retroperitoneais. O doente mantém tratamento de manutenção (ciclo 25), assintomático, em PS ECOG 0. Desta forma, optou-se pela realização de nova PET-FDG após 8 semanas para avaliação da resposta e definição de abordagem. Durante todo o período descrito, o doente não apresentou qualquer evidência de toxicidade ao tratamento.

Neste caso clínico, destaca-se evidente benefício clínico do tratamento de manutenção num doente com adenocarcinoma do pulmão metastático, não se verificando até à data qualquer toxicidade nem repercussão sobre as atividades da vida diária ou sobre qualidade de vida. Salienta-se também a importância do recurso à radioterapia nas lesões em progressão, mantendo terapêutica de manutenção.

Palavras-chave: adenocarcinoma do pulmão, metastático, quimioterapia, imunoterapia, qualidade de vida, radioterapia



Patrocínio Científico

SERVIÇO ONCOLOGIA MÉDICA



SÃO JOÃO

Organização

DNA PRIME[®] POWERED BY factorchave[®]
SCIENTIFIC EDUCATION

Agência Oficial

factorchave 
marketing integrado